QUẢN LÝ BỆNH VAN ĐỘNG MẠCH CHỦ HAI LÁ VAN

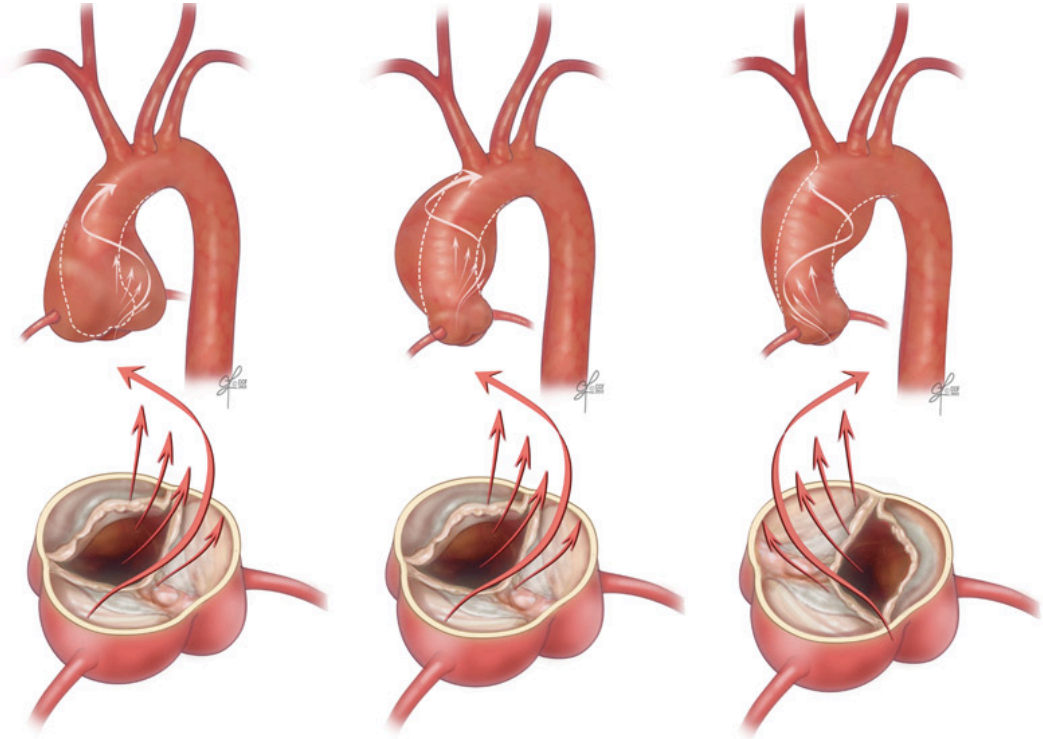

BS. Trần Hải Yến

Viện Tim mạch Việt Nam

CA LÂM SÀNG

- Nam, 29 tuổi, TS khoẻ mạnh
- Sau chơi thể thao cường độ cao đột ngột tức nặng ngực trái, khó thở tăng dần

→ vào viện

- Khám: thổi liên tục ¾ liên sườn 3 -4 trái

Xét nghiệm

SINH HÓA	
Ure	5,7
Creatinin	93,1
Glucose	5,0
GOT	33,8
GPT	35,6
CRP	40,9
proBNP	2755
Na	136,8
K	3,5
Cl	103,2
Pro-calcitonin	0,09

CTM	
WBC	7,7
RBC	4,35
HGB	125
HCT	36,8
PLT	230

- Xquang: Bóng tim to.

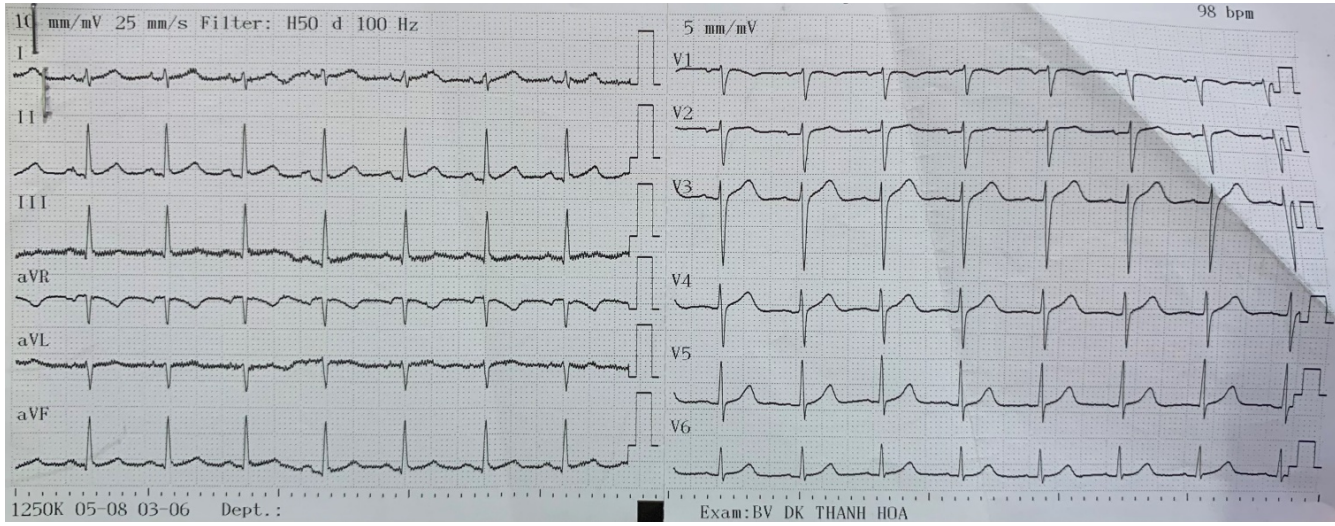

Siêu âm tim

SA tim lần 1:

- Hở van đmc (+++)
- Dd 54 EF 66%
- Tăng ALĐMP

SA tim lần 2:

- Hở van đmc (++)
- Dd 52 EF 55%
- TLT phần màng. shunt trái phải Gmax 63mmHg
- Tăng ALĐMP.

- Do lâm sàng có tiếng **thổi liên tục** cạnh ức trái vị trí KLS 3-4 nên đề nghị siêu âm tim lại lần hai?

Siêu âm tim lần 3

- **Vỡ phình xoang Valsalva** lá không vành vào NP
- TD **van ĐMC 2 lá van**, tổ chức tăng âm rãnh giữa của vành phải và không vành. Hở van ĐMC (+++)
- Dd 53 EF 75% Nhĩ trái 41 Nhĩ phải 57 Thất phải 23

Tường trình PT

- Van ĐMC: *3 lá van* **dính lá vành phải và lá không vành,** lá vành phải thiểu sản, vôi hóa vừa lá vành phải và vành trái, **hở nặng**.
- **Phình xoang Valsalva lá không vành vỡ vào NP**.
- Thay van ĐMC cơ học + vá xoang valsalva.

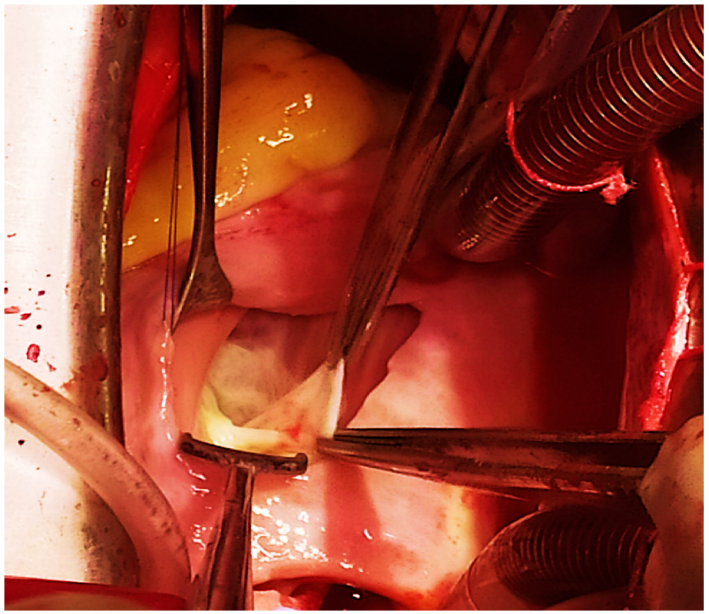

- Van ĐMC hai lá van
- Biến chứng: vỡ phình xoang Valslalva , HoC

NỘI DUNG

1. Giới thiệu chung: lịch sử, giải phẫu, dịch tễ học
2. Phân loại
3. Tiến triển tự nhiên, biến chứng
4. Chẩn đoán hình ảnh
5. Theo dõi và điều trị

GIỚI THIỆU

Lịch sử

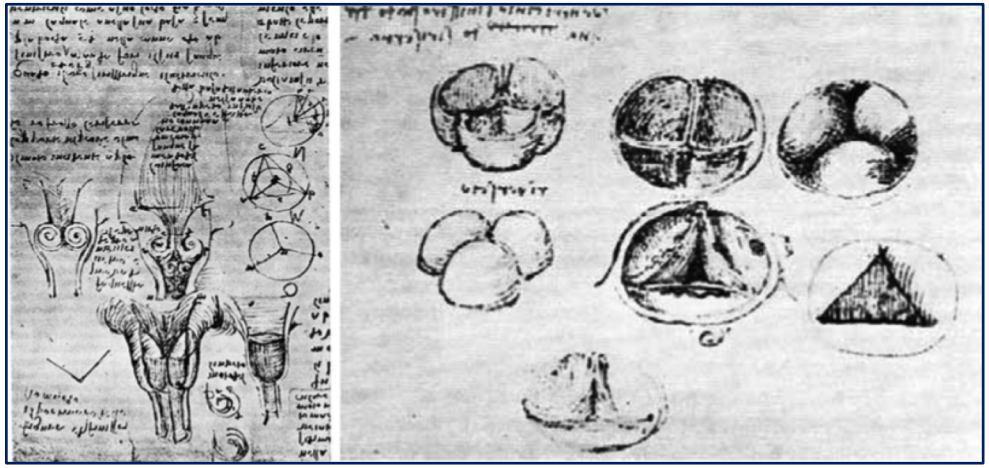

- Leonard Da Vinci: người đầu tiên phát hiện và mô tả van ĐMC có 3 lá van (TK 15).
- William Osler: phát hiện ĐMC 2 lá van (BAV) là bất thường TBS thường gặp

Giải phẫu van ĐMC 2 lá van ĐIỂN HÌNH

- 2 lá van kích thước không cân đối
  - Lá van lớn: tạo ra bởi sự dính liền của 2 lá van nguyên thuỷ
  - Gờ, rãnh (raphe): đường dính của 2 lá van
- Hay gặp nhất: dính lá vành phải và lá vành trái (L-R)

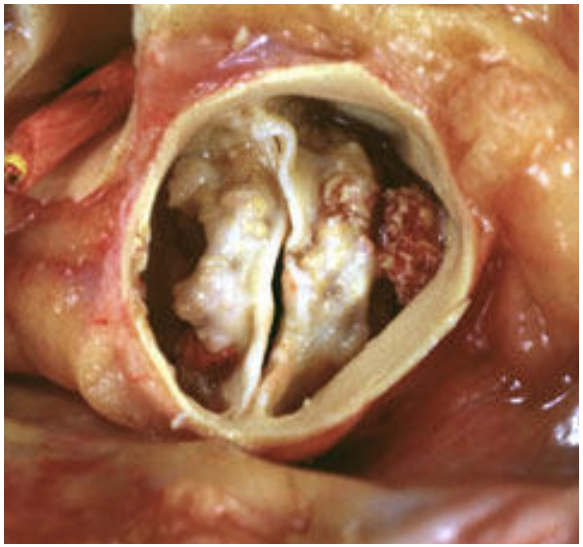

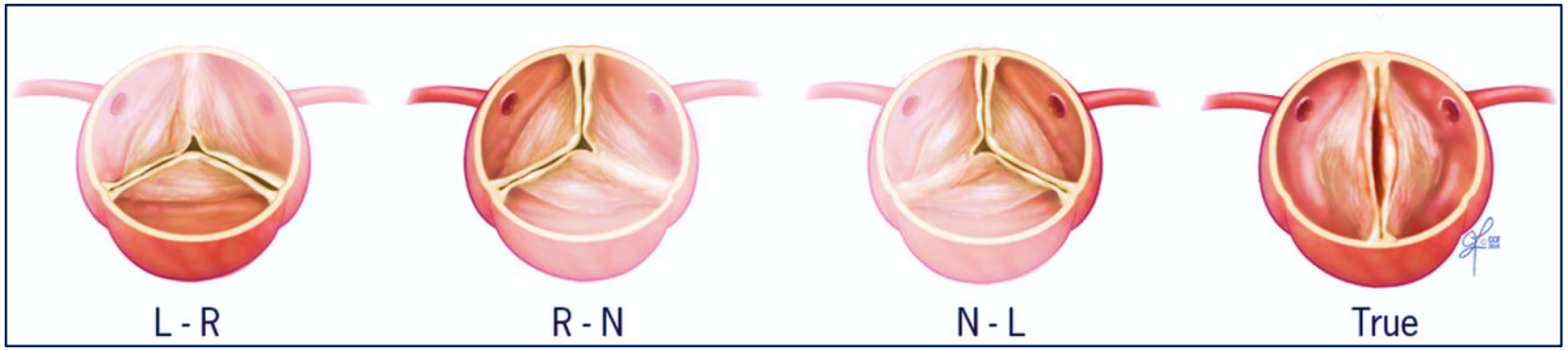

Hình thái đa dạng của ĐMC 2 lá van

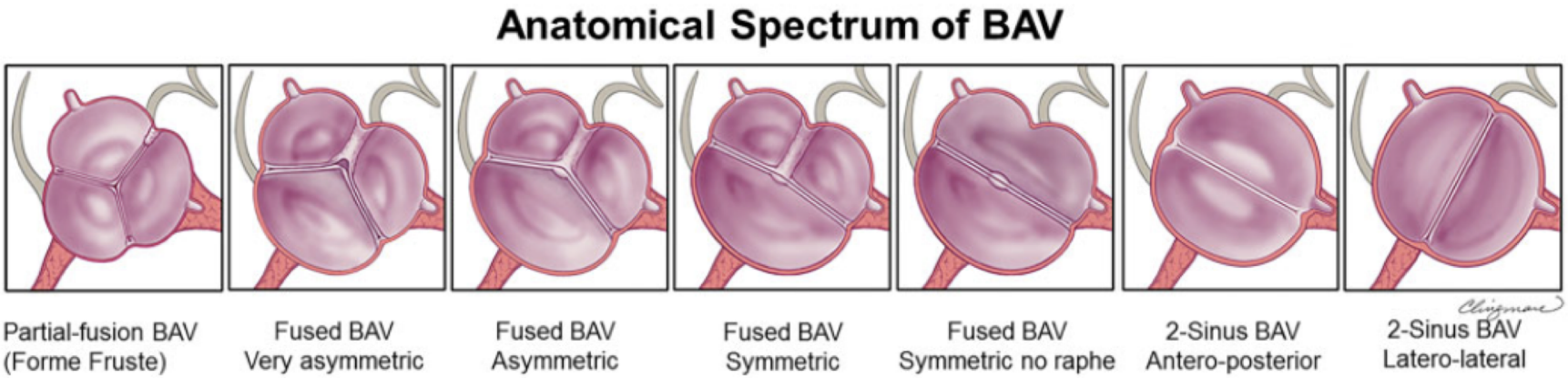

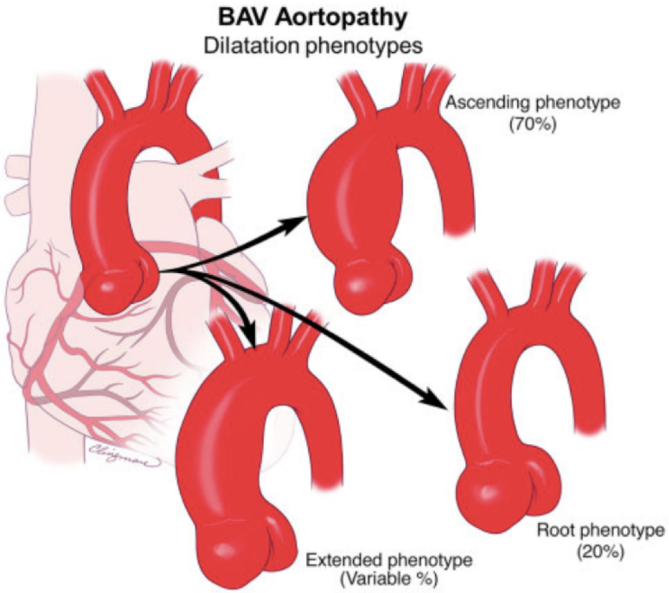

Michelena HI et al. *Eur J Cardiothorac Surg*. 2021;60(3):448-476. doi:10.1093/ejcts/ezab038

Dịch tễ học

- BAV: TBS thường gặp nhất (**1 - 2% dân số**).
- Nam/nữ = 3/1.
- Phần lớn là kết quả của đột biến lẻ tẻ nhưng di truyền được báo cáo ở 9% BN.
- 20- 40% có kèm giãn ĐMC ngực.
- Lâm sàng đa dạng: không triệu chứng -> biến chứng

BAV không chỉ là bệnh lý của van ĐMC mà còn kèm theo rối loạn về gen và sự phát triển của ĐMC và/hoặc cấu trúc tim

European Heart Journal (2014) 35, 2873–2926
doi:10.1093/eurheartj/ehu281

PHÂN LOẠI

Đồng thuận quốc tế về danh pháp và phân loại bệnh van động mạch chủ hai lá bẩm sinh cho các mục đích lâm sàng, phẫu thuật, can thiệp và nghiên cứu

European Journal of Cardio-Thoracic Surgery 60 (2021) 448–476
doi:10.1093/ejcts/ezab038 Advance Access publication 22 July 2021

REPORT

Cite this article as: Michelena HI, Della Corte A, Evangelista A, Maleszewski JJ, Edwards WD, Roman MJ *et al.* International consensus statement on nomenclature and classification of the congenital bicuspid aortic valve and its aortopathy, for clinical, surgical, interventional and research purposes. Eur J Cardiothorac Surg 2021;60:448–76.

International consensus statement on nomenclature and classification of the congenital bicuspid aortic valve and its aortopathy, for clinical, surgical, interventional and research purposes

Hector I. Michelena [a,*], Alessandro Della Corte [b], Arturo Evangelista[c], Joseph J. Maleszewski [d], William D. Edwards[d], Mary J. Roman[e], Richard B. Devereux[e], Borja Fernández[f], Federico M. Asch[g], Alex J. Barker [h], Lilia M. Sierra-Galan [i], Laurent De Kerchove [j], Susan M. Fernandes[k,l], Paul W.M. Fedak [m]Evaldas Girdauskas[n], Victoria Delgado [o], Suhny Abbara [p], Emmanuel Lansac [q], Siddharth K. Prakash [r], Malenka M. Bissell [s], Bogdan A. Popescu [t], Michael D. Hope[u], Marta Sitges [v], Vinod H. Thourani[w], Phillippe Pibarot [x], Krishnaswamy Chandrasekaran[a], Patrizio Lancellotti [y,z], Michael A. Borger[aa], John K. Forrest[ab], John Webb[ac], Dianna M. Milewicz[r], Raj Makkar [ad], Martin B. Leon[ae], Stephen P. Sanders[af,ag], Michael Markl[ah], Victor A. Ferrari[ai], William C. Roberts[aj], Jae-Kwan Song[ak], Philipp Blanke[al], Charles S. White[am], Samuel Siu [an], Lars G. Svensson[ao], Alan C. Braverman [ap], Joseph Bavaria[aq], Thoralf M. Sundt[ar], Gebrine El Khoury[j], Ruggero De Paulis [as], Maurice Enriquez-Sarano [a], Jeroen J. Bax [o], Catherine M. Otto[at] and Hans-Joachim Schäfers [au]

Endorsed by the Heart Valve Society (HVS), European Association of Cardiovascular Imaging (EACVI), Society of Thoracic Surgeons (STS), American Association for Thoracic Surgery (AATS), Society for Cardiovascular Magnetic Resonance (SCMR), Society of Cardiovascular Computed Tomography (SCCT), North American Society for Cardiovascular Imaging (NASCI) and the International Bicuspid Aortic Valve Consortium (BAVCon)

INTENDED AUDIENCE AND PURPOSE

This international evidence-based nomenclature and classification consensus on the congenital bicuspid aortic valve (BAV) is intended to be universally used by clinicians (both paediatric and adult), echocardiography sonographers and physicians, cardiovascular advanced-imaging specialists, interventional cardiologists, cardiovascular surgeons, pathologists, geneticists and researchers encompassing these clinical and basic research areas. In addition, if and when new landmark research is available, this international consensus may be subject to change in accordance with evidence-based data.

H.I. Michelena et al.. European Journal of Cardio-Thoracic Surgery 60 (2021) 448–476

Phân loại BAV

Dựa vào:

1) **Bệnh cảnh lâm sàng**: *Điển hình/phức tạp/im lặng*
2) **Giải phẫu van ĐMC**: *3 sinus với 2 lá dính nhau/2 lá van với 2 sinus (true)/dính 1 phần*
3) **Bệnh lý quai ĐMC**: *giãn gốc/giãn ĐMC lên*

H.I. Michelena et al.. European Journal of Cardio-Thoracic Surgery 60 (2021) 448–476

1. PHÂN LOẠI THEO BỆNH CẢNH LÂM SÀNG

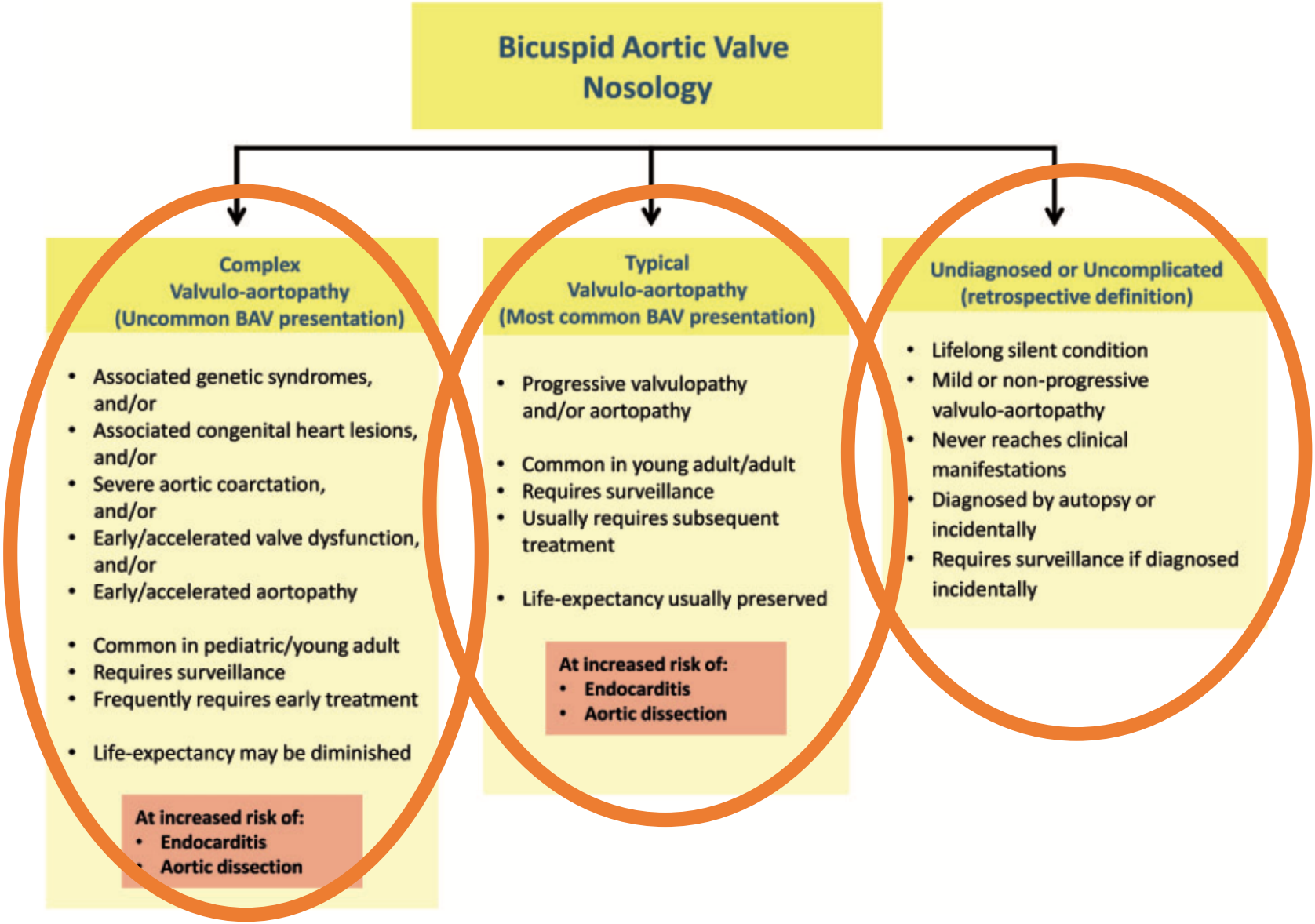

H.I. Michelena et al.. European Journal of Cardio-Thoracic Surgery 60 (2021) 448–476

2. PHÂN LOẠI THEO GIẢI PHẪU VAN ĐMC

- Fused BAV (3 sinus) – Non fused BAV (2 sinus) - Partial fusion BAV (3 sinus)
- Symmetric/Asymmetric non fused cup

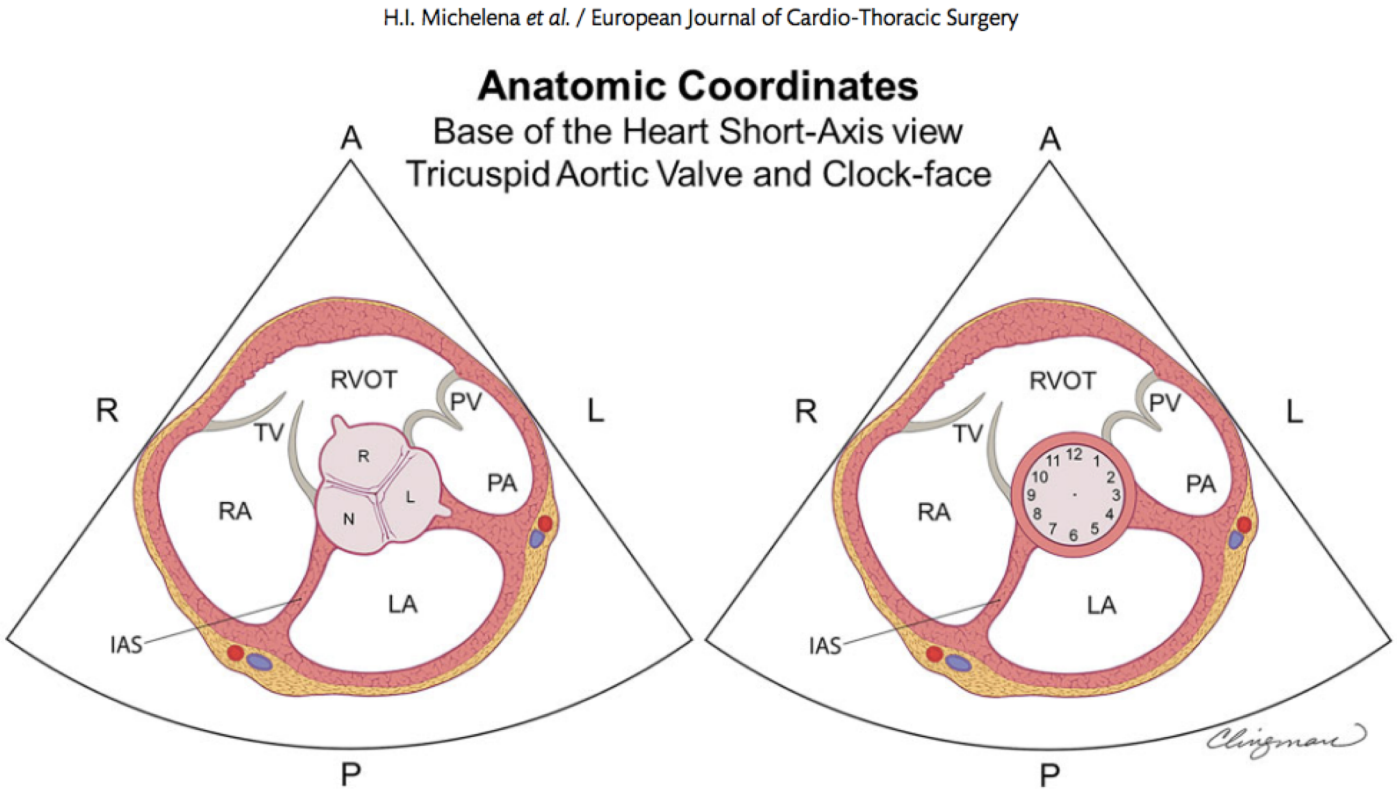

H.I. Michelena et al.. European Journal of Cardio-Thoracic Surgery 60 (2021) 448–476

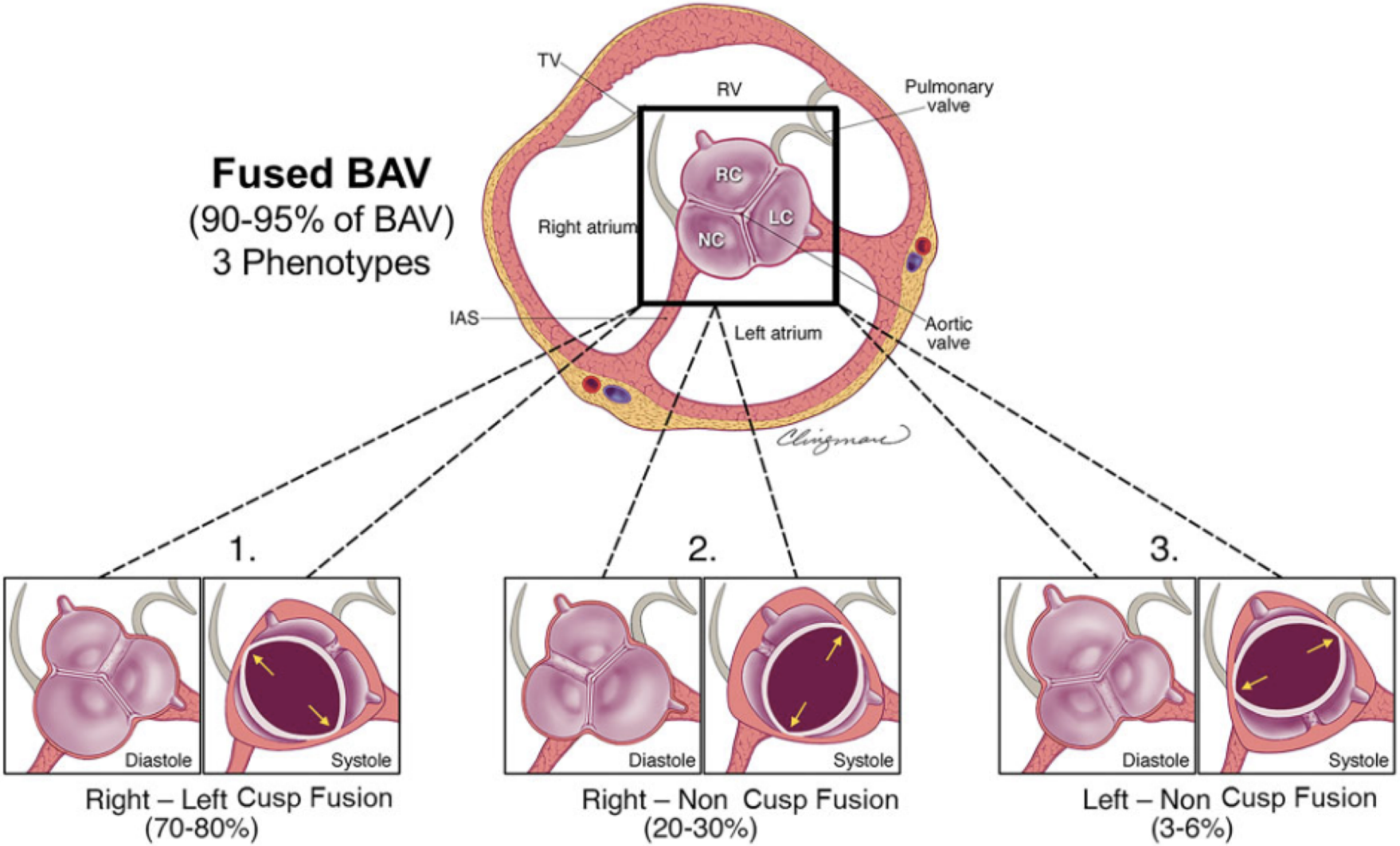
Fused BAV
(90-95% of BAV)
3 Phenotypes
TV
RV
Pulmonary valve
RC
LC
NC
Right atrium
IAS
Left atrium
Aortic valve
1.
2.
3.
Diastole
Systole
Diastole
Systole
Diastole
Systole
Right – Left Cusp Fusion
(70-80%)
Right – Non Cusp Fusion
(20-30%)
Left – Non Cusp Fusion
(3-6%)

H.I. Michelena *et al.* / European Journal of Cardio-Thoracic Surgery

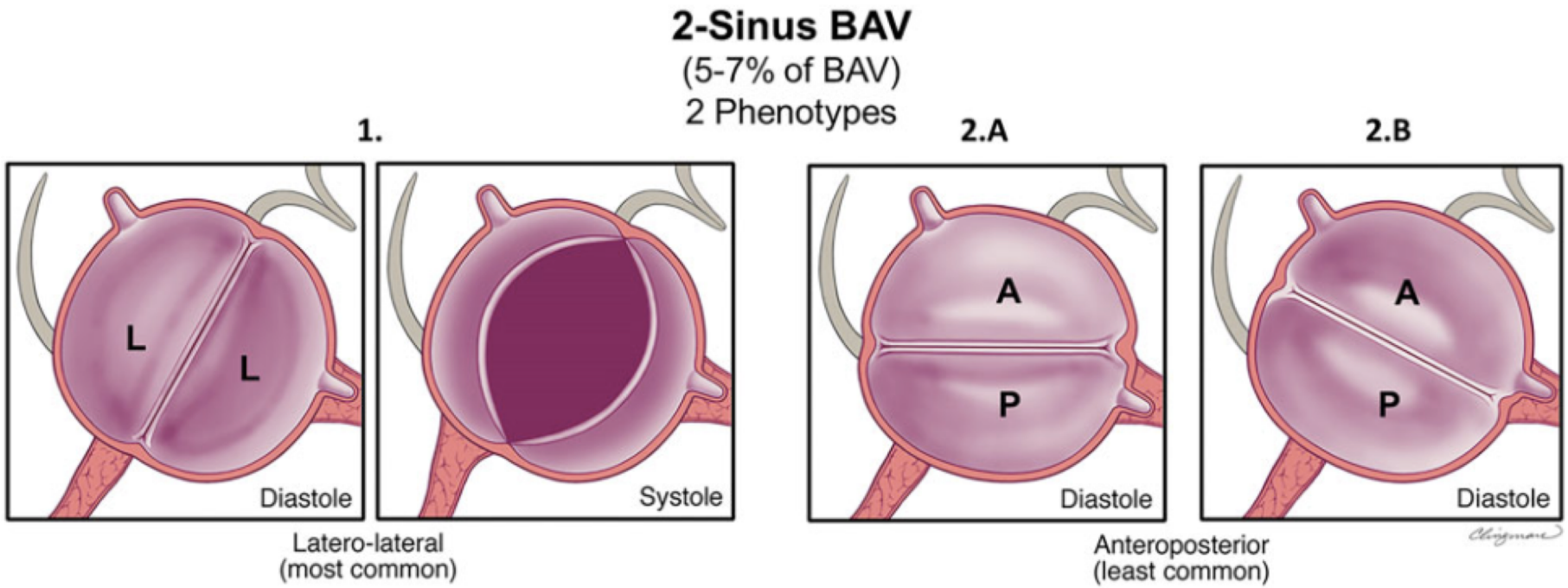

Partial-Fusion BAV

(Forme Fruste)

Short fusion of 1 commissure

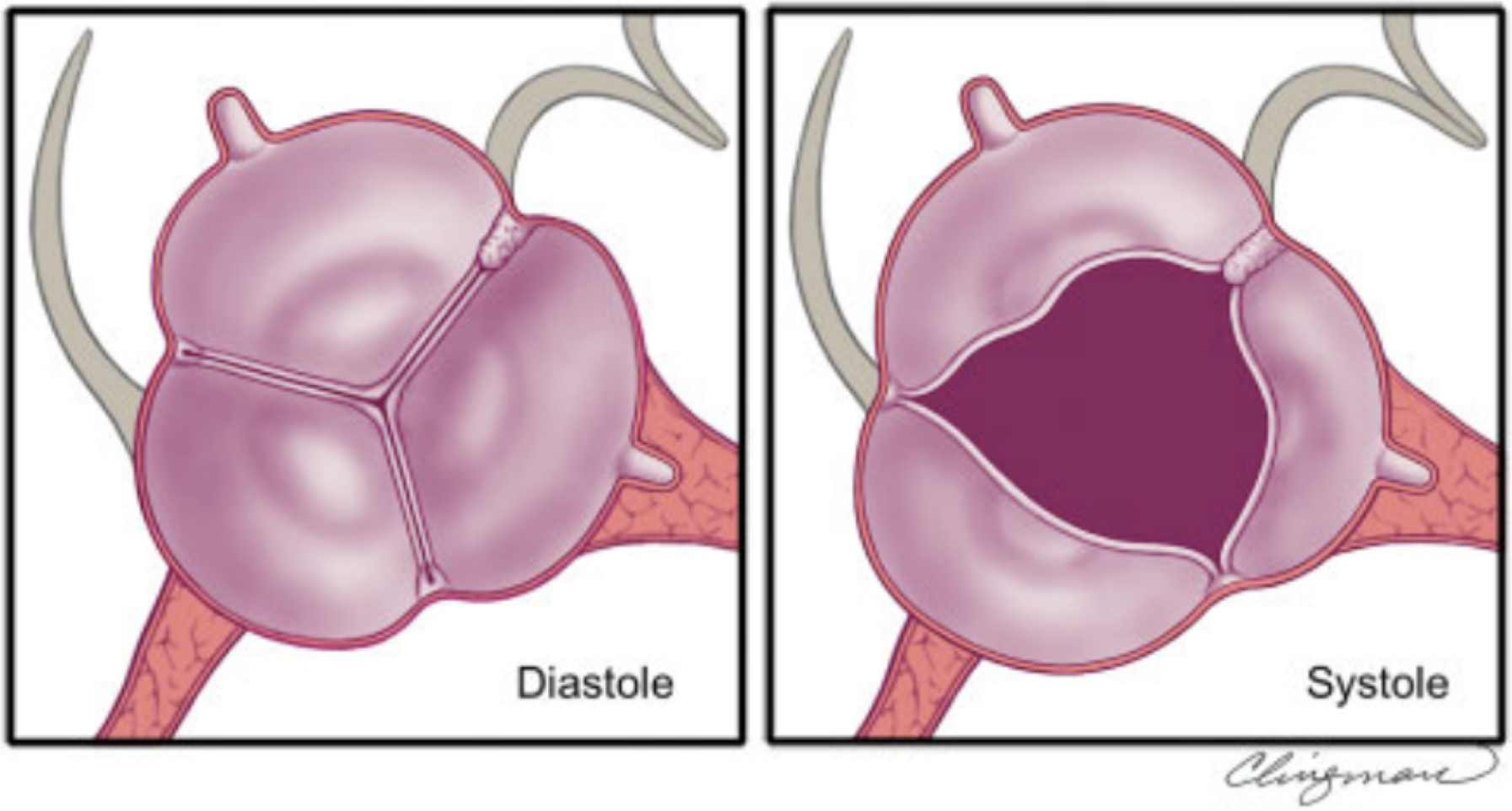

3. PHÂN LOẠI THEO THƯƠNG TỔN QUAI ĐMC

- Giãn: ĐK ĐMC >40mm hoặc >27,5mm/m^2
- Giãn ĐMC lên: 70%
- Giãn gốc ĐMC: hay kèm HoC nhiều và *nguy cơ lóc tách cao*

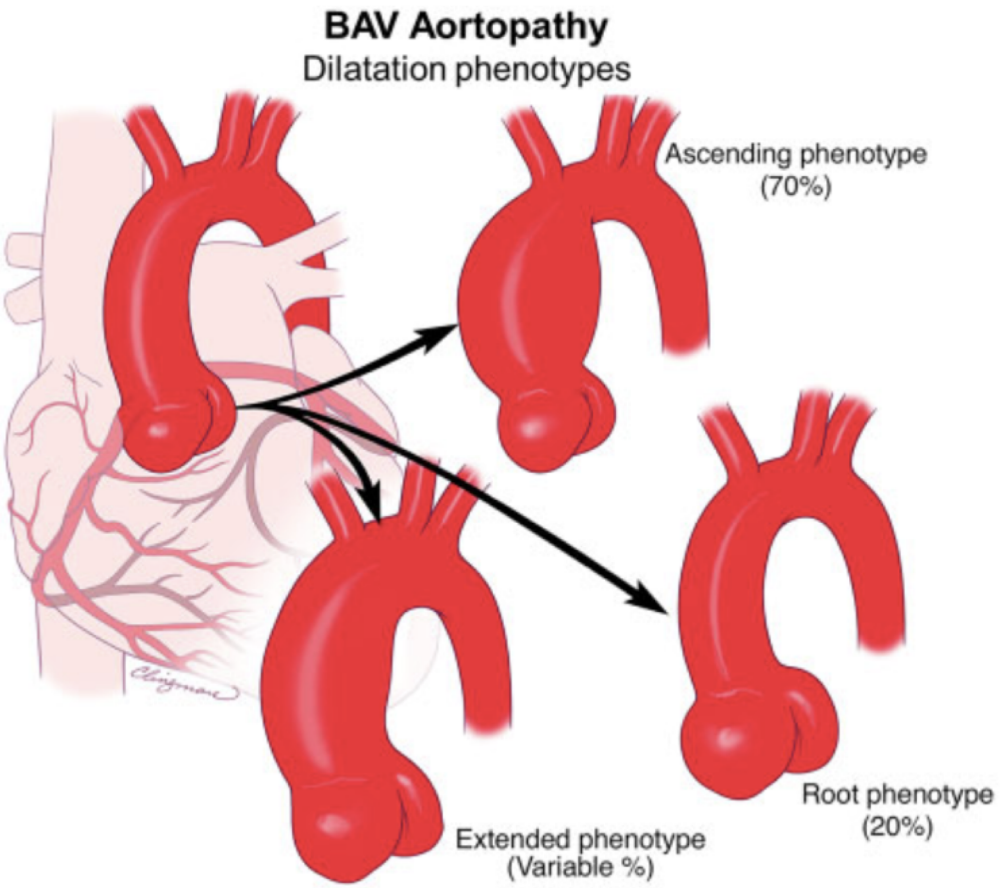

Kiểu giãn gốc có liên quan đến tỷ lệ bóc tách ĐMC cấp tính cao hơn khi theo dõi hậu phẫu ở BN BAV đã thay van ĐMC so với kiểu giãn ĐMC lên.

CHẨN ĐOÁN HÌNH ẢNH

Chẩn đoán BAV
Echo, CCT, CMR

Kiểu hình van ĐMC

- **Fused BAV:**
  - Right-left fusion
  - Right-non fusion
  - Left-non fusion
  - Indeterminate
- **2-sinus BAV:**
  - Latero-lateral
  - Antero-posterior
- **Partial-fusion BAV** or forme fruste

Gờ dính và tính cân đối của lá van

- **Raphe:**
  - Visible / not visible
  - Calcified / not calcified
- **Cusp size/shape:**
  - Different / roughly equal
- **Symmetry:**
  - Non-fused cusp angle:
    - Symmetric
    - Asymmetric
    - Very asymmetric

Quai ĐMC

- **Dilatation present:**
  - Ascending phenotype
  - Root phenotype
  - Extended phenotype
- **Dilatation absent**
- **Aortic coarctation:**
  - Present= severity
  - Absent

* Đánh giá toàn diện chức năng van: hẹp/hở

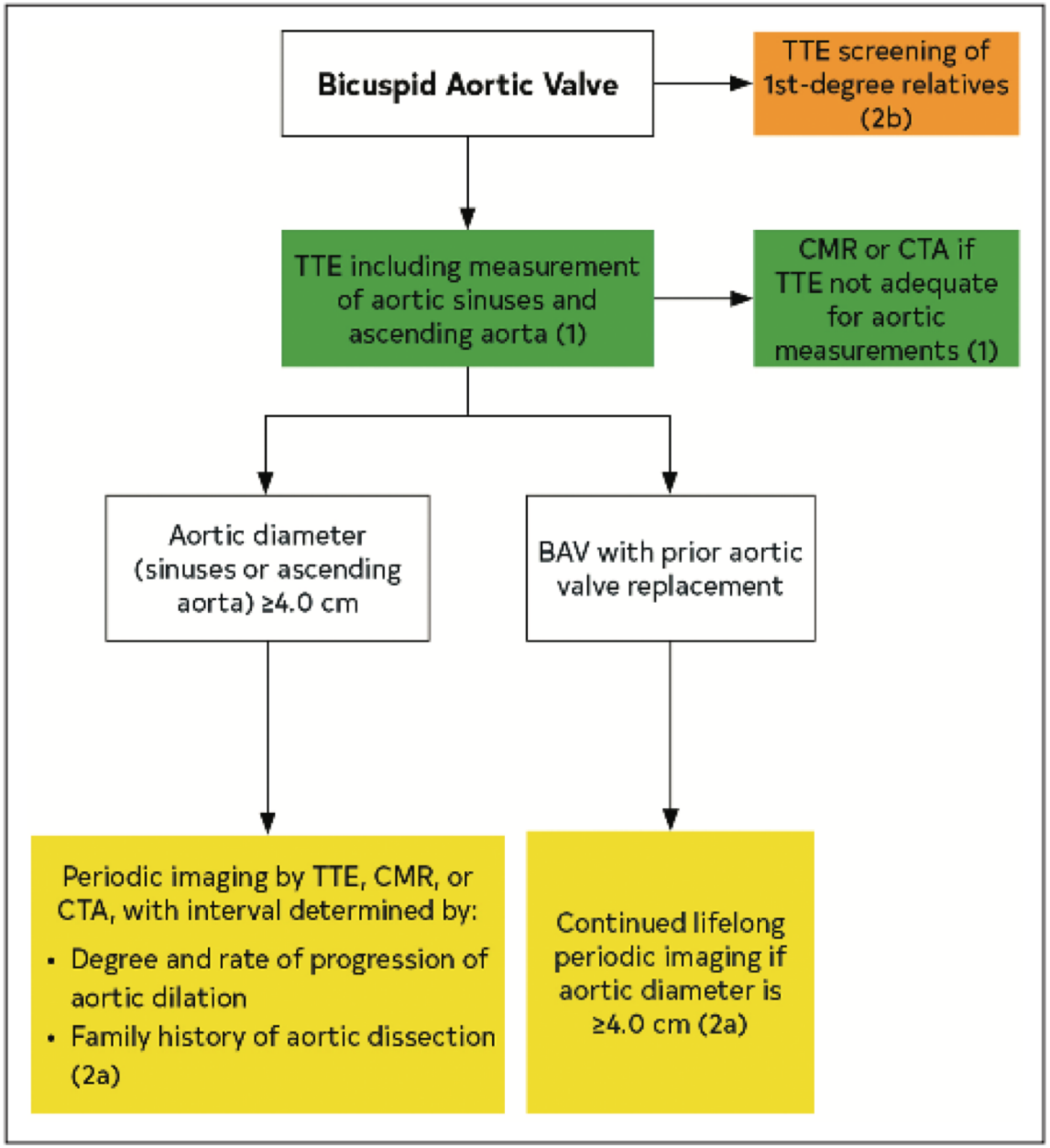

Figure 5. Intervals for imaging the aorta in patients with a BAV.
Colors correspond to Table 2. BAV indicates bicuspid aortic valve; CTA, computed tomographic angiography; CMR, cardiac magnetic resonance; TTE, transthoracic echocardiography.

Hình ảnh điển hình BAV kèm giãn ĐMC lên

(A) SATQ, **type L-R**

(B) SATQ 3D **fish mouth**

(C) Van ĐMC **mở dạng vòm**

(D) MRI: **giãn ĐMC lên**

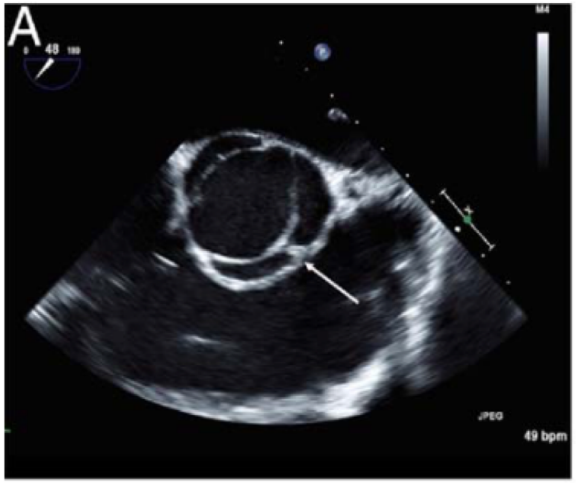

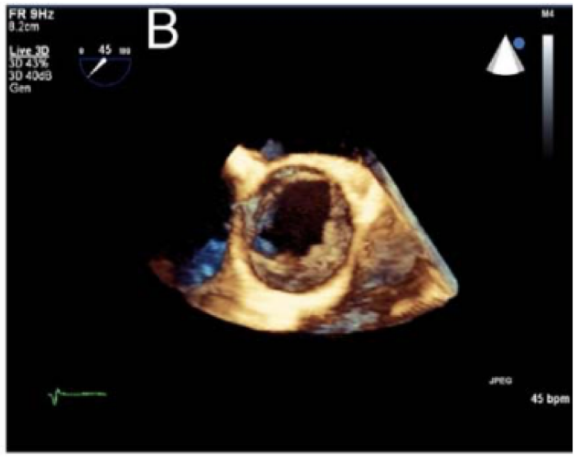

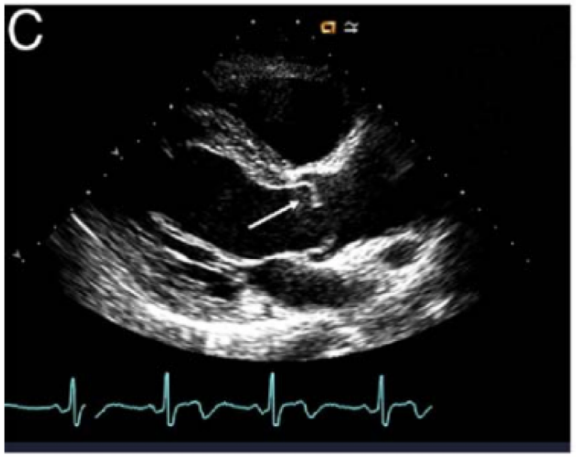

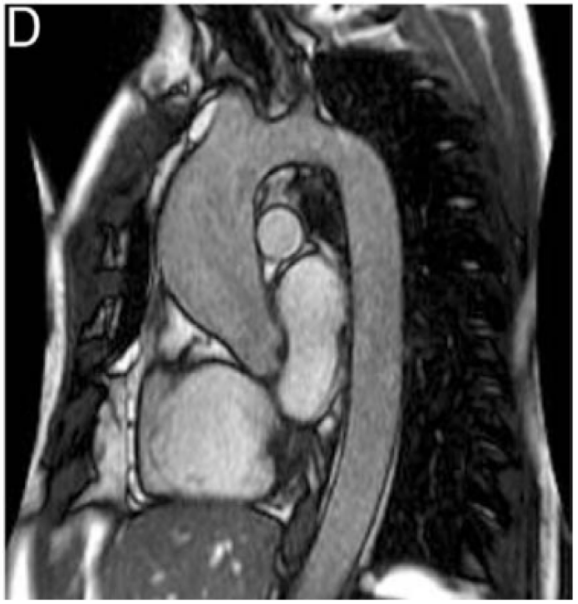

Hình ảnh BAV có hẹp van ĐMC và giãn ĐMC lên

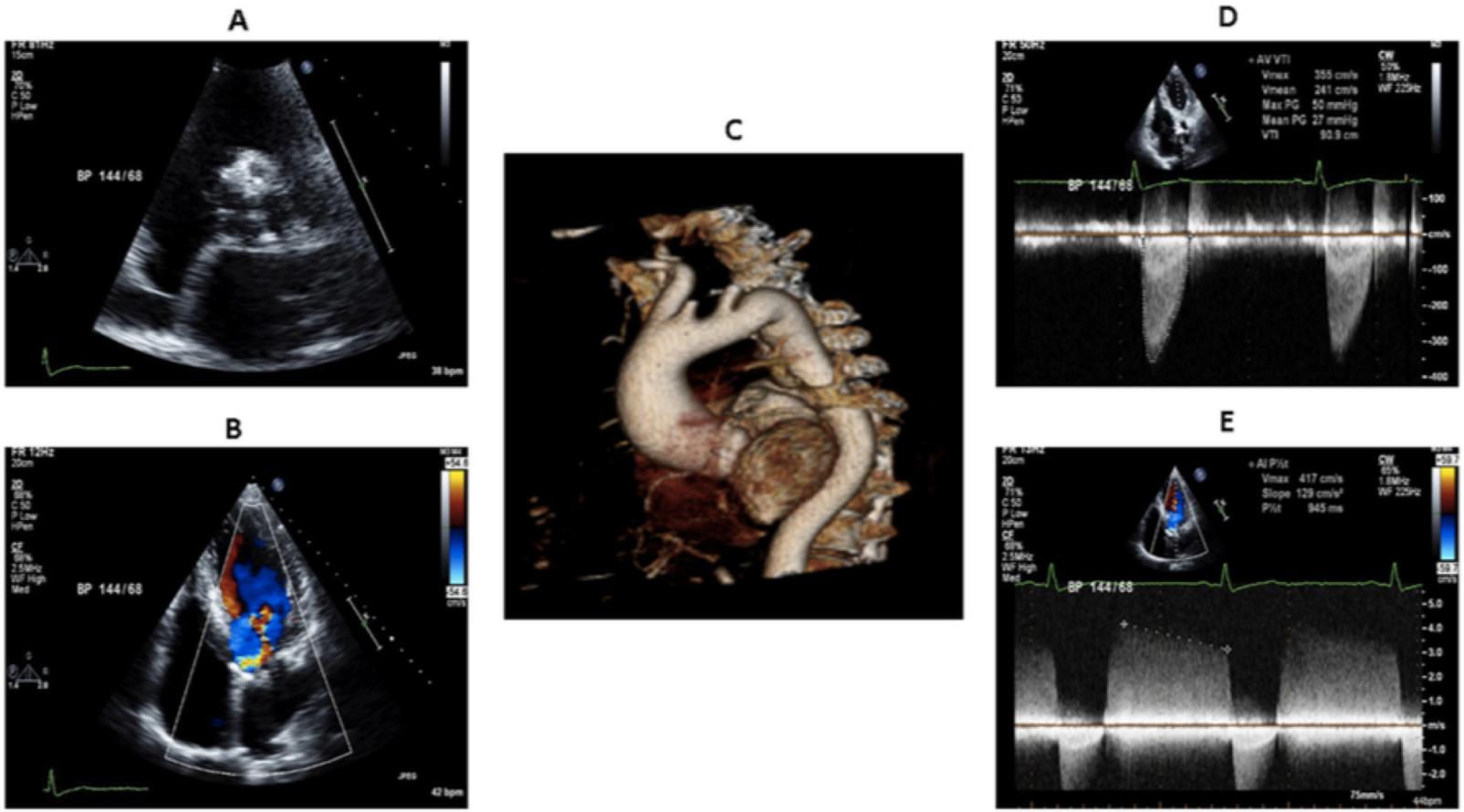

Hình ảnh siêu âm tim và CT ở một người đàn ông 53 tuổi với van động mạch chủ hai lá (BAV) đồng thời giãn quai động mạch chủ

Masri A, *et al*. *Heart* 2017;**103**:1323–1330. doi:10.1136/heartjnl-2016-309916

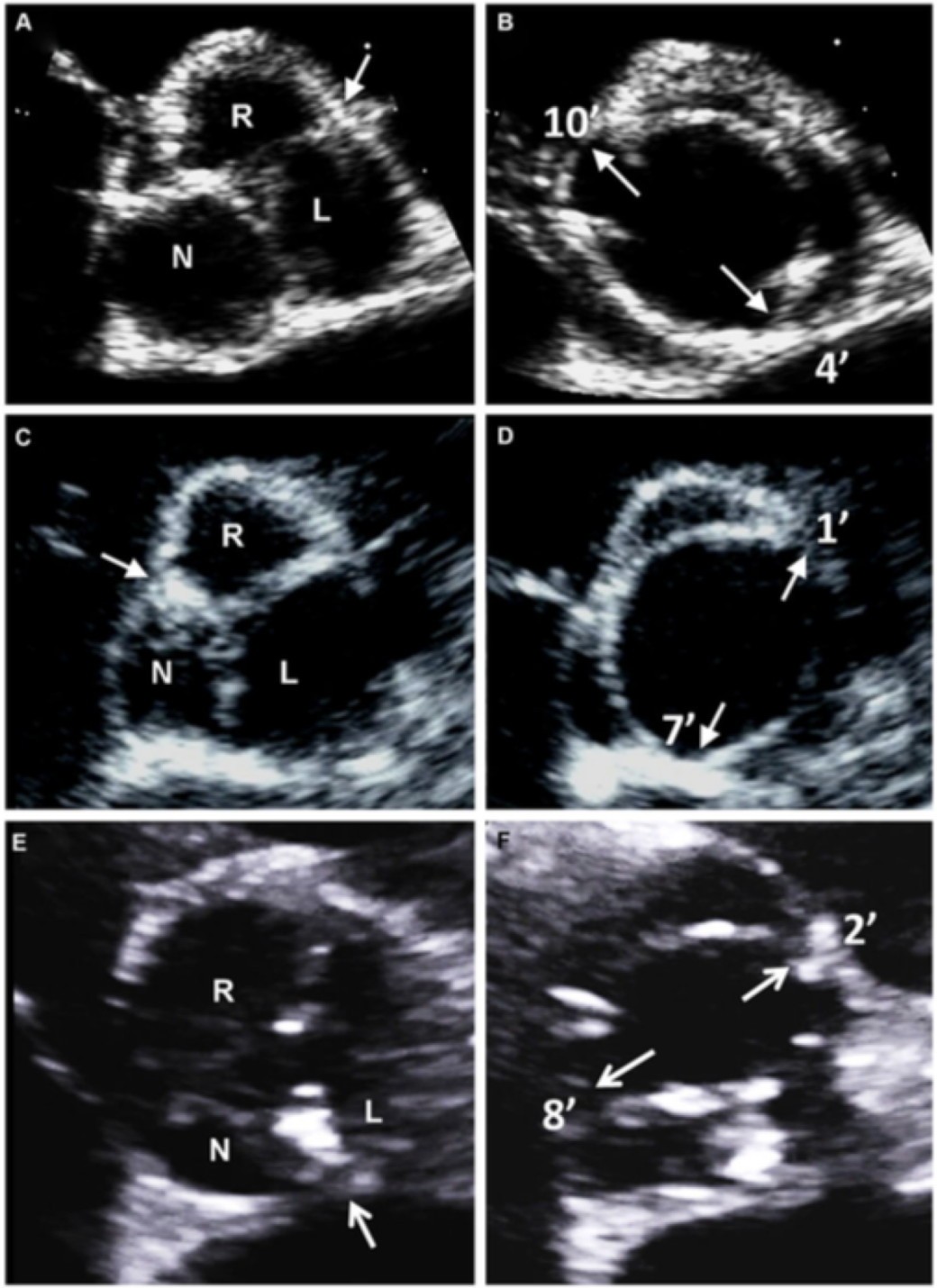

SA thành ngực

R-L, raphe, 3 sinus

R-N, raphe, 3 sinus

L-N, raphe, 3 sinus

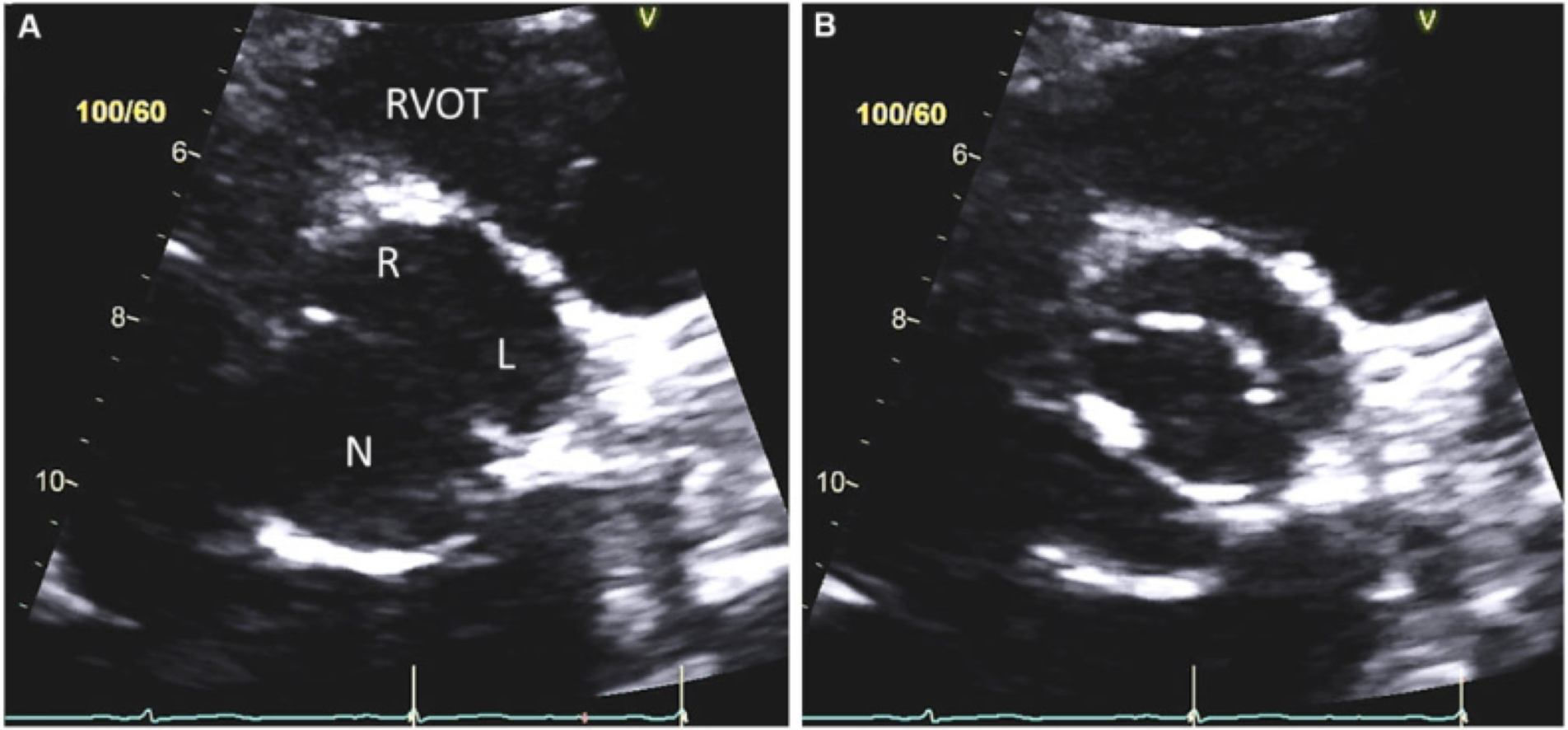

Fused type R-L, 3 sinus, no visible raphe

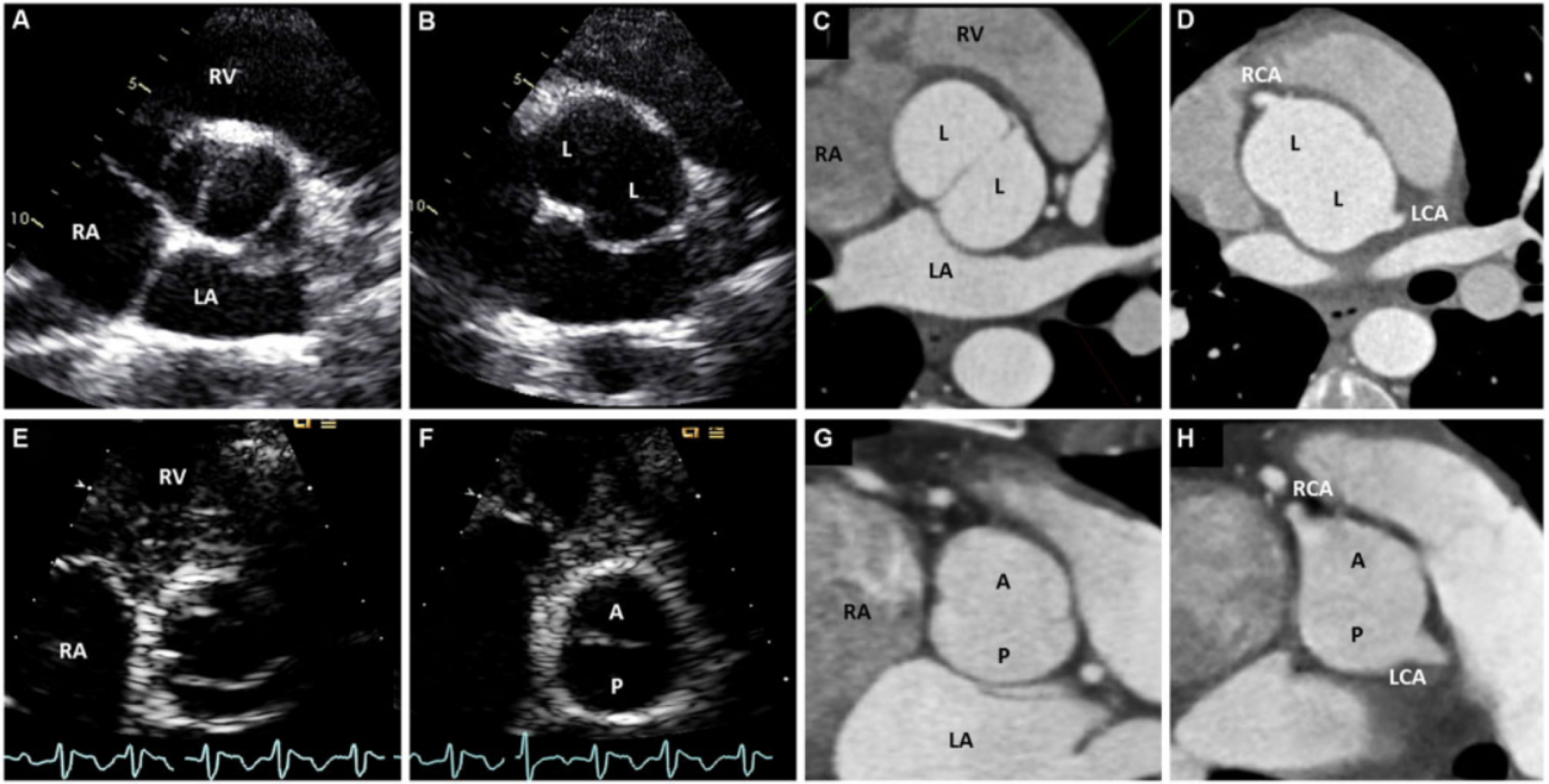

Non fuse, no raphe, 2 sinus

Partial fusion BAV

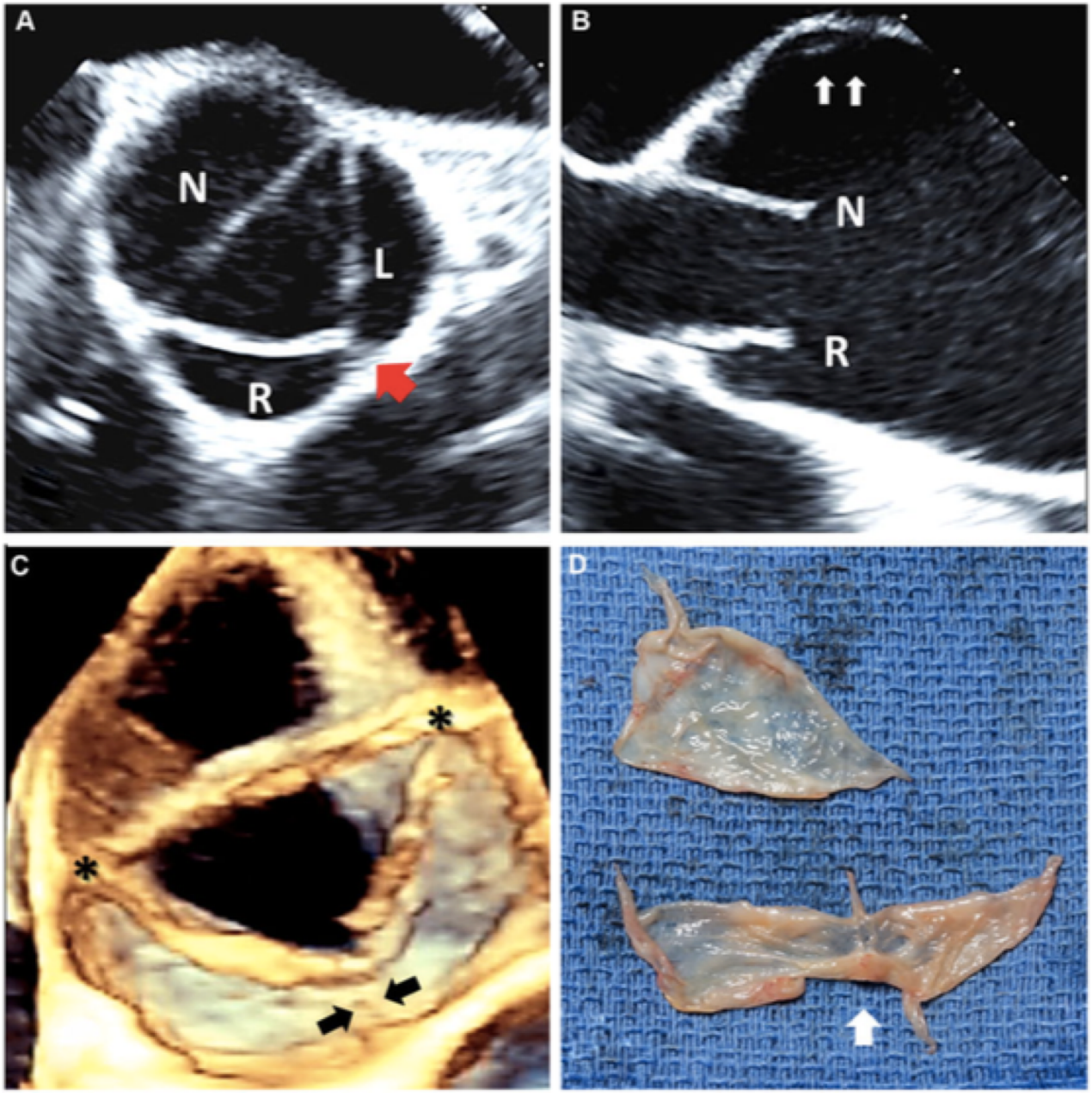

Đánh giá tính đối xứng của 2 lá van

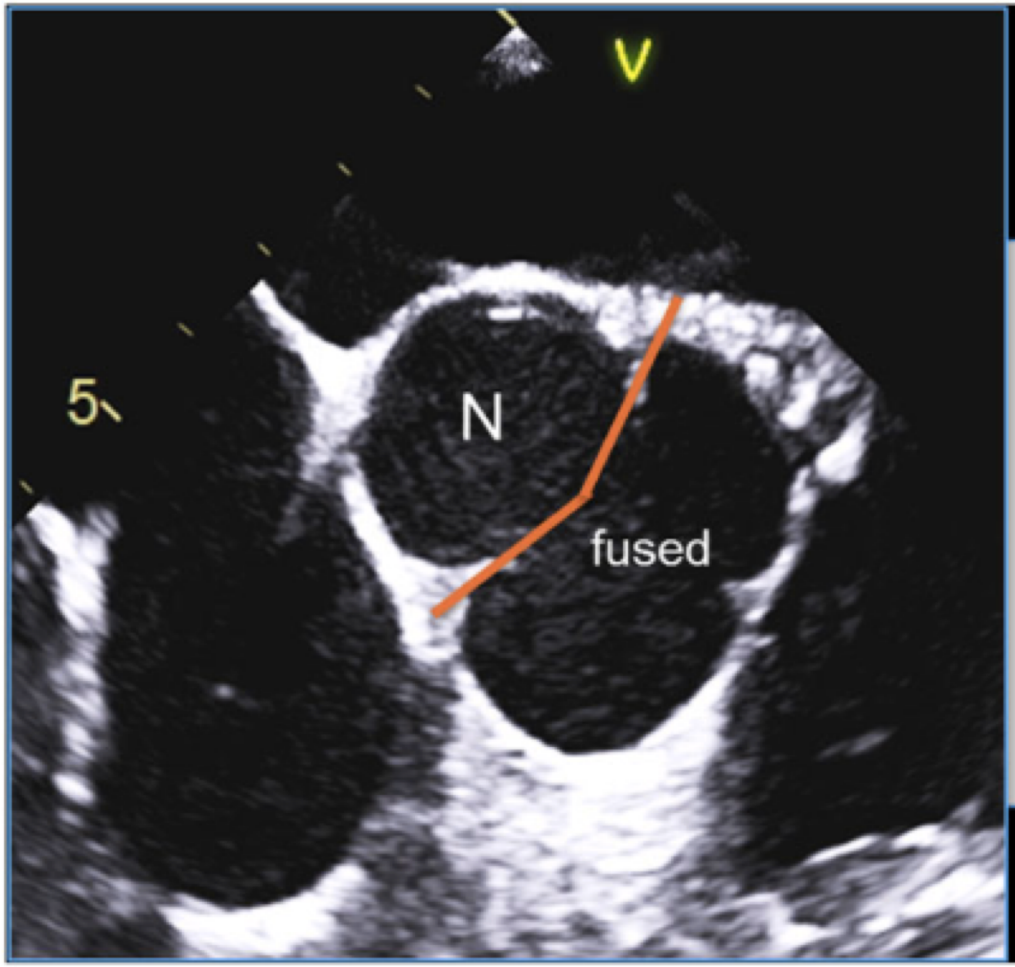

Đánh giá tính đối xứng của van

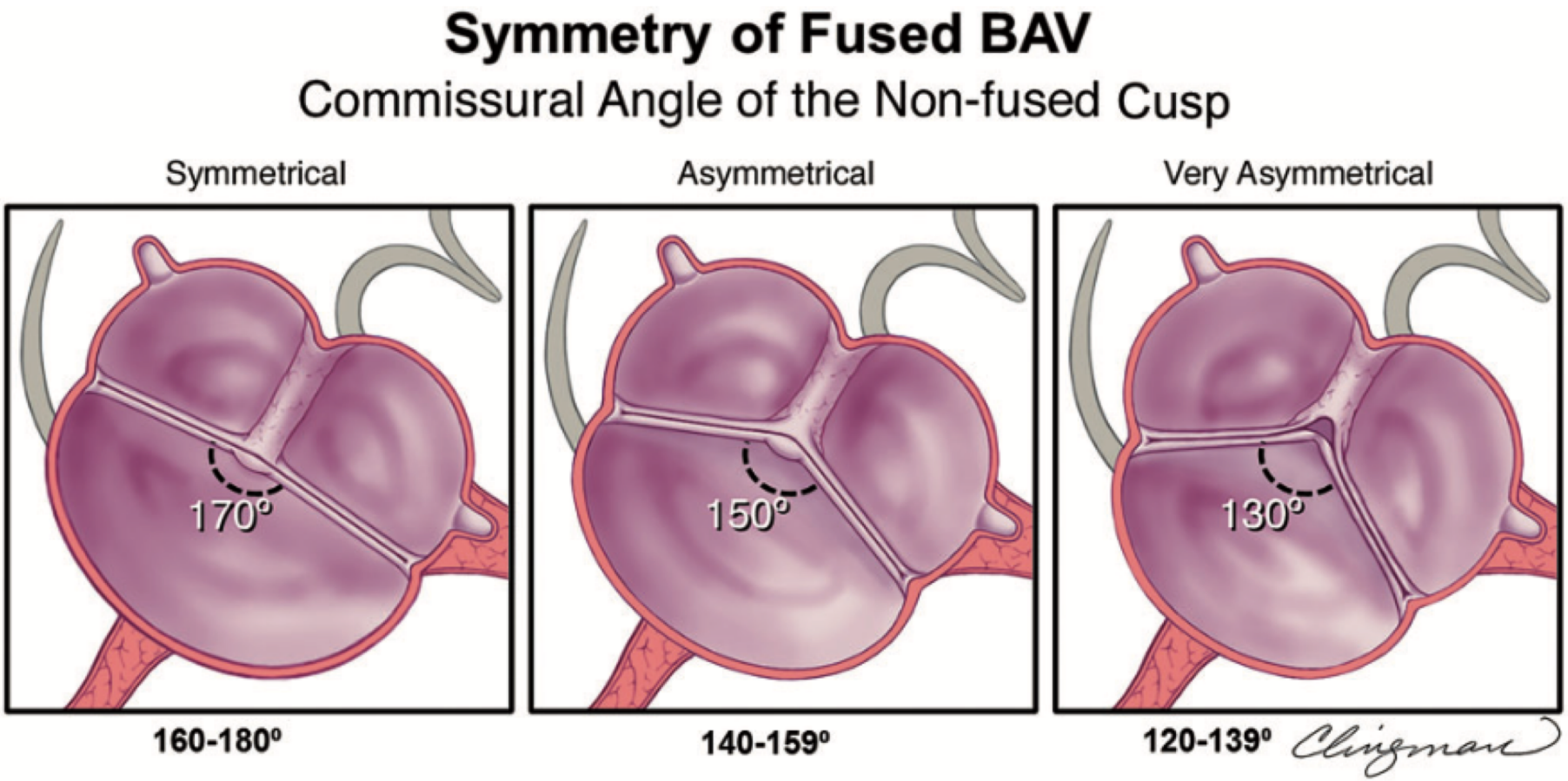

- Nếu đối xứng: phẫu thuật hướng tới tái tạo 'hai lá van'.
- Nếu BAV rất không đối xứng: xử lý theo kiểu 3 lá van

MRI 4D

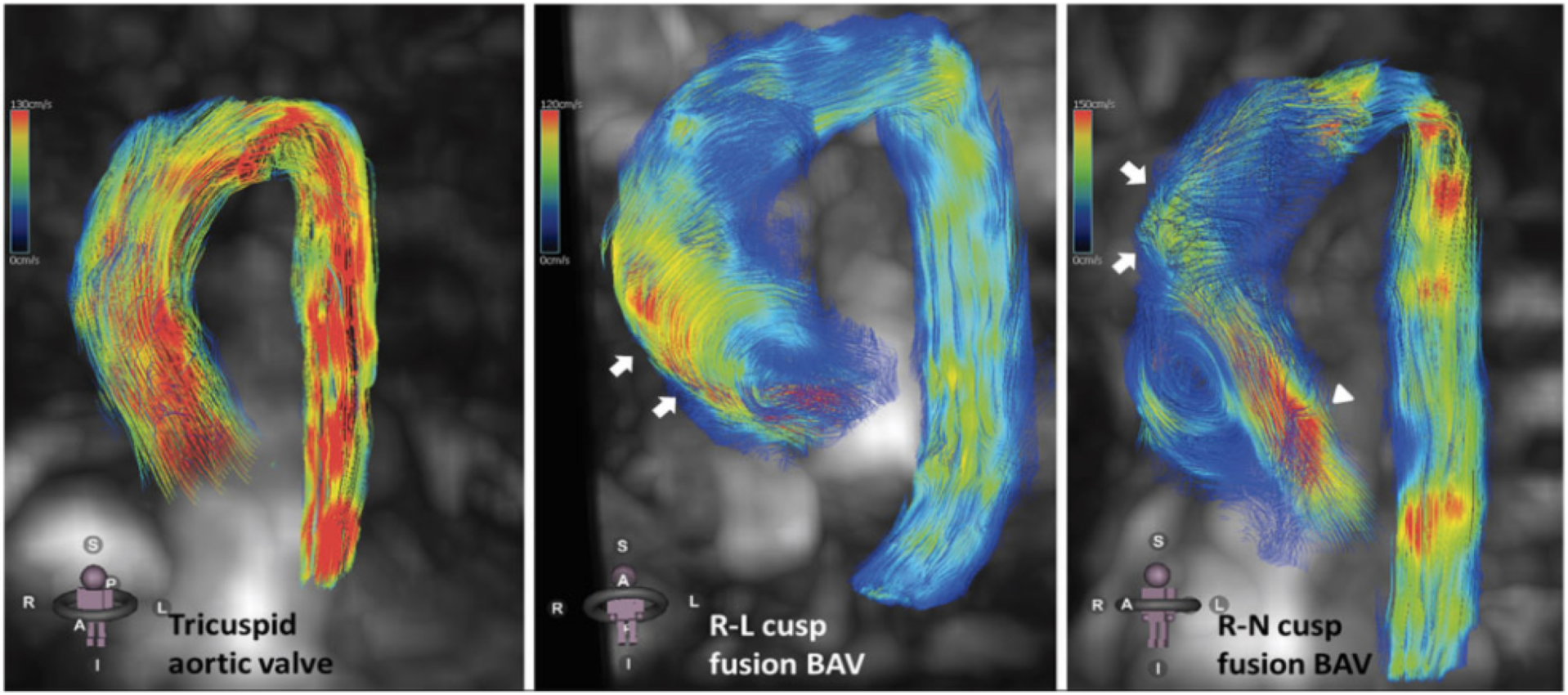

Sự khác biệt về hướng dòng chảy:

- **Type L-R: dòng chảy tác động vào thành ĐMC gốc và đoạn gần ĐMC lên**
- **Type R-N: dòng chảy hướng sa sau đoạn gần ĐMC lên và đoạn xa ĐMC lên**

by Andrea Guala, PhD, Vall d'Hebron Hospital, Alberta, Canada

MSCT trước TAVR bệnh nhân hẹp chủ
ĐMC 2 LÁ VAN

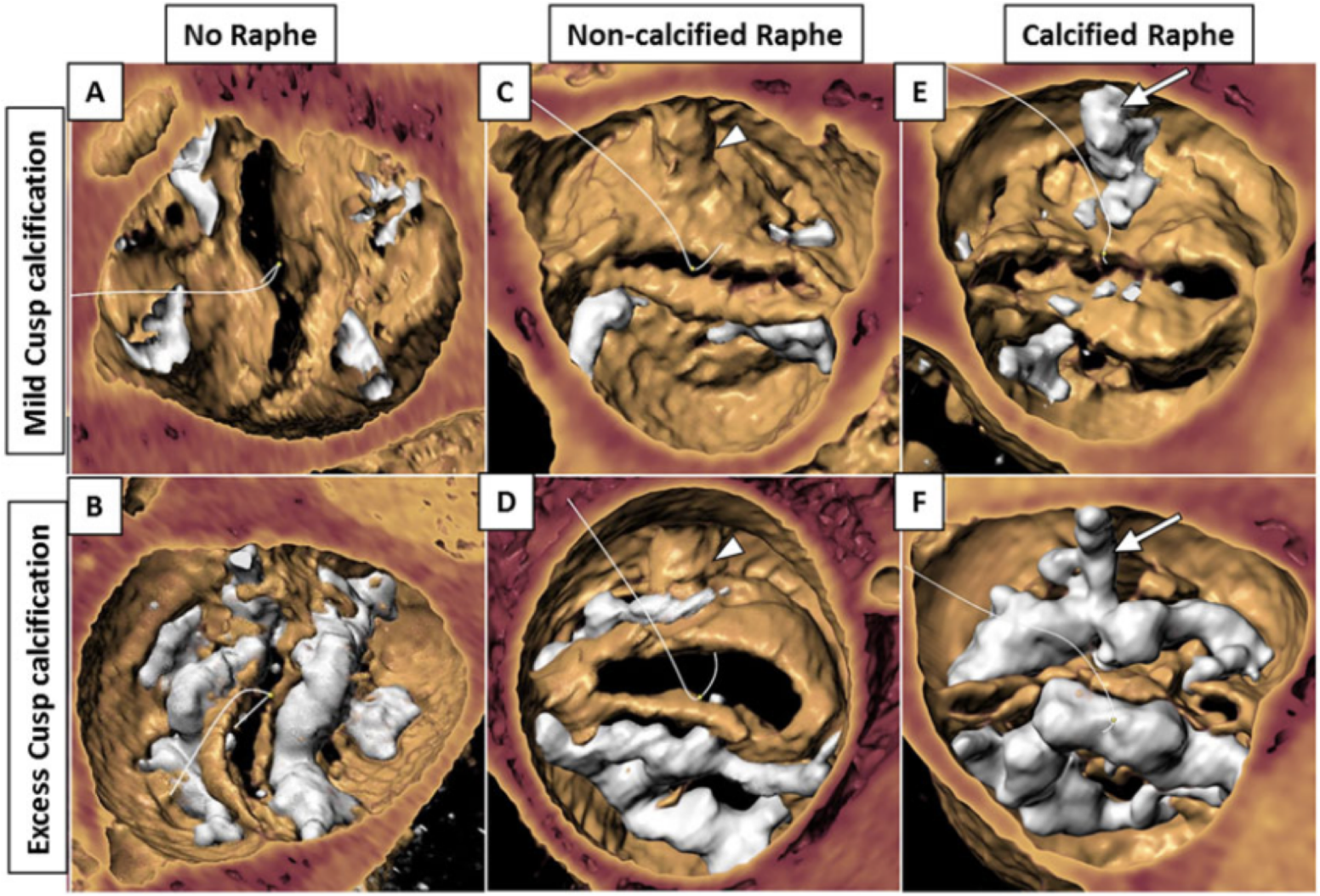

Yoon SH. J Am Coll Cardiol 2020;76:1018–30.

TIẾN TRIỂN TỰ NHIÊN

Tỷ lệ sống ở BN BAV không triệu chứng

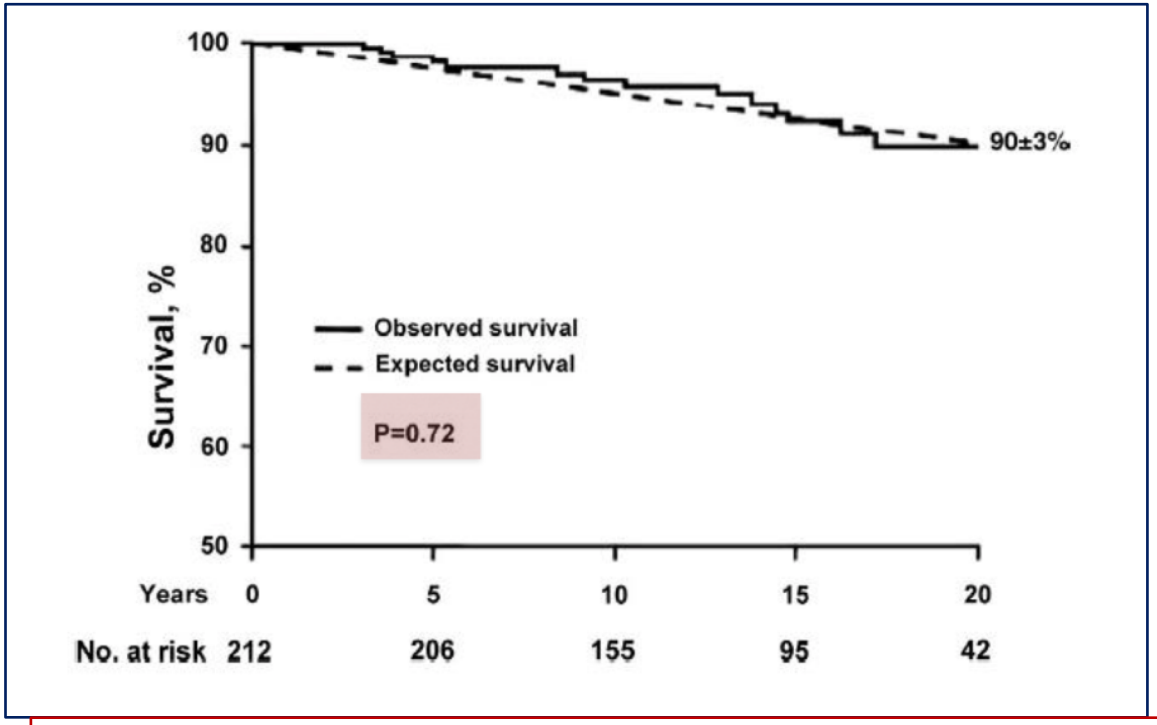

- N = 212 BN BiAV không triệu chứng được chẩn đoán
- Chức năng van BT hoặc tổn thương nhẹ
- **Tuổi: 32 ± 20**
- Thời gian theo dõi 20 năm

Tỷ lệ sống 90 ± 3% sau 20 năm
tương đương quần thể dân số bình thường

Michelena et al CirculaGon. 2008;117:2776-2784.

Tiến triển tự nhiên

Table 1 Late Outcomes in Adults With BAV Disease

	Patients With BAV and No Significant Aortic Valve Dysfunction (n = 212)*	Patients With BAV With a Spectrum of Valve Function (n = 642)†
Mean follow-up, yrs (range)	15 ± 6 (0.4–25)	9 ± 5 (2–26)
Mean age at baseline, yrs	32 ± 20	35 ± 16
Outcomes		
Overall survival	90 ± 3% at 20 yrs	96 ± 1% at 10 yrs
Cardiac deaths		3 ± 1%
Aortic valve or ascending aorta surgery	27 ± 4%‡	22 ± 2%
Cardiovascular medical events	33 ± 5%	NA
Aortic dissection	0	2 ± 1%
Hospital admission for heart failure	7 ± 2%	2 ± 1%
Endocarditis	2%	2%
Predictors of outcomes		
Predictors of cardiac events (medical and surgical)	Age ≥50 yrs Valve degeneration	Age >30 yrs Moderate or severe aortic stenosis Moderate or severe aortic regurgitation

Michelena et al CirculaGon. 2008;117:2776-2784.

Tiến triển tự nhiên

Tỷ lệ biến cố theo sự có mặt của tổn thương van tại thời điểm chẩn đoán

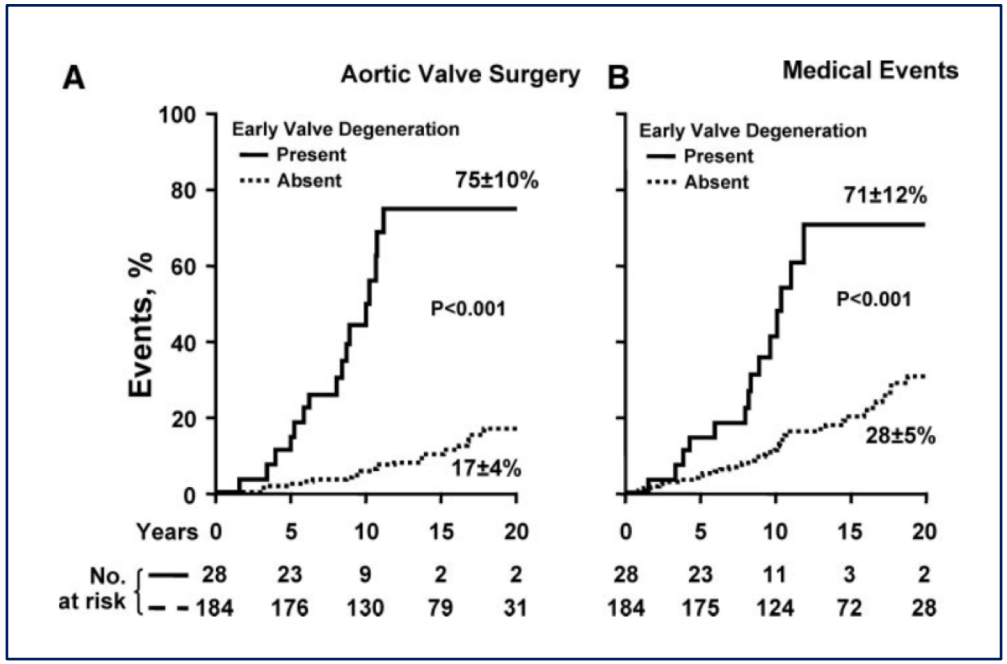

Sau 12 năm, tỷ lệ PT van ĐMC là 75 ± 10% ở nhóm có tổn thương van tại thời điểm chẩn đoán so với 8 ± 2% ở nhóm không tổn thương van

Michelena et al CirculaGon. 2008;117:2776-2784.

Tiến triển tự nhiên

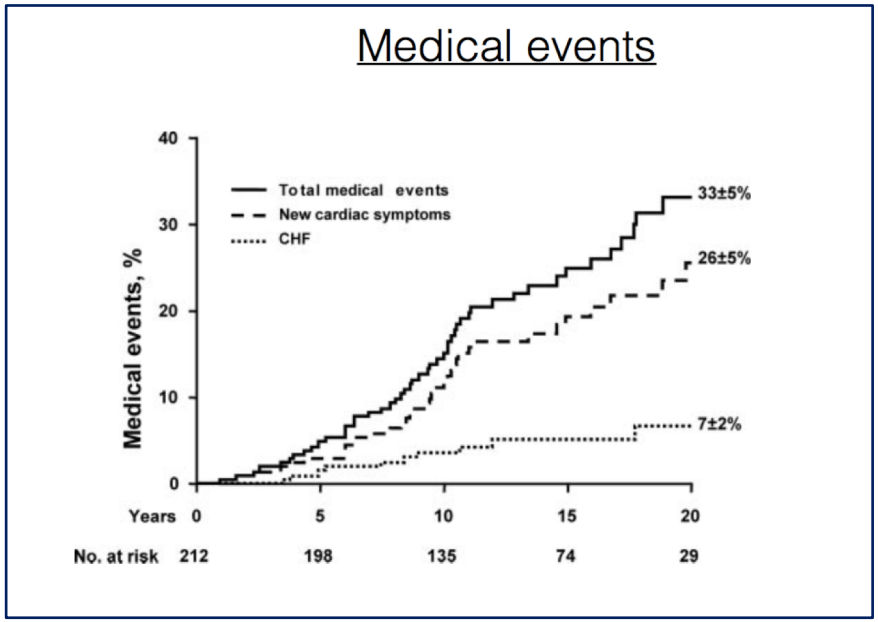

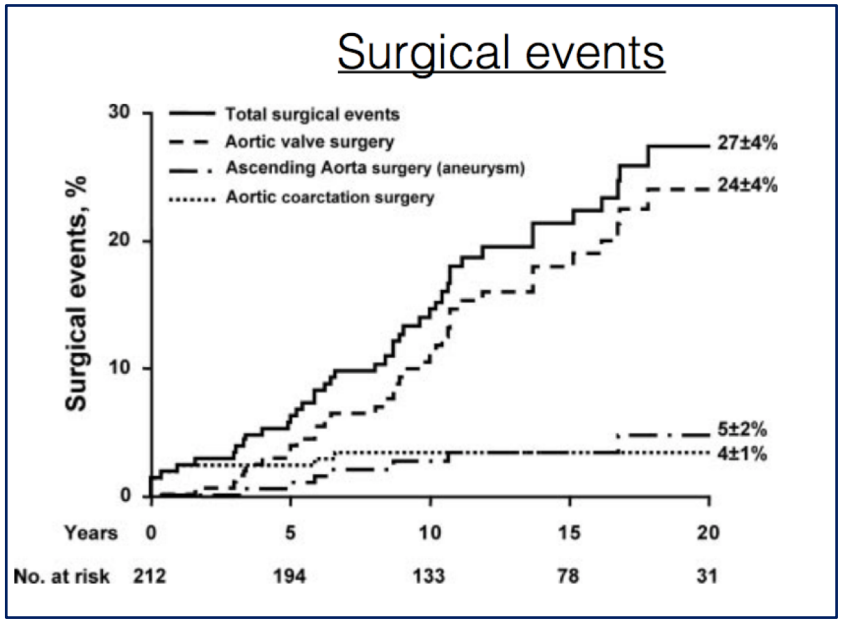

Tuổi cần phẫu thuật thay van ĐMC ở nhóm BAV trẻ hơn
49 ± 20 (BAV) so với 67 ± 16 (ĐMC 3 lá van)

Michelena et al Circulation. 2008;117:2776-2784.

Tiến triển tự nhiên

- **Yếu tố dự đoán biến cố TM hoặc cần phẫu thuật van ĐMC:**
  - **Tuổi ≥ 50**
  - **Thoái hoá VĐMC ở thời điểm phát hiện**
- **Yếu tố dự đoán phẫu thuật do phình ĐMC:**
  - **ĐMC tại thời điểm phát hiện ≥ 40mm**

Table 2. Independent Predictors of Outcome After Diagnosis

		Independent Multivariate Predictors			
End Points		Predictor	HR	95% CI	*P*
Medical CV events	Cardiac death, CHF, new CV symptoms, stroke, endocarditis	Age ≥50 y	4.7	2.2–9.6	<0.01
		Valve degeneration	2.6	1.2–5.3	0.016
Surgical CV events	Aortic valve surgery, thoracic aorta surgery	Age ≥50 y	2.9	1.3–6.2	0.01
		Valve degeneration	4.5	2.1–9.3	<0.01
Aortic valve surgery	Valvotomy or valve replacement	Age ≥50 y	4.8	2.0–11.6	<0.01
		Valve degeneration	6.9	3.0–15.5	<0.01
Aortic aneurysm surgery		Baseline aorta ≥40 mm	10.8	1.8–77.3	<0.01
Total events	Medical or surgical events	Age ≥50 y	3.0	1.5–5.7	<0.01
		Valve degeneration	2.4	1.2–4.5	0.016

HR indicates hazard ratio; CV, cardiovascular.

Michelena et al CirculaGon. 2008;117:2776-2784.

Tiến triển tự nhiên

Table 3. Cardiac Outcomes

Cardiac Outcomes	No. (%) of Patients (N = 642)
Primary[a]	
Intervention on aortic valve or ascending aorta	142 (22)
Bioprosthetic aortic valve replacement	47
Ascending aortic graft and aortic valve replacement	38
Pulmonary autograft (Ross procedure)	34
Mechanical aortic valve replacement	14
Valve sparing aortic root replacement	5
Aortic valve repair	3
Percutaneous aortic valvotomy	1
Cardiac death	17 (3)
Heart failure	12
Aortic dissection	2
Postoperative after cardiac surgery	3
Hospital admission for heart failure	16 (2)
Aortic complication	11 (2)
Aortic dissection	5
Descending thoracic or abdominal aortic aneurysm	6
Secondary[a]	
Aortic valve endocarditis	13 (2)
Cardiac arrhythmias requiring treatment	30 (5)

[a]Categories are not mutually exclusive.

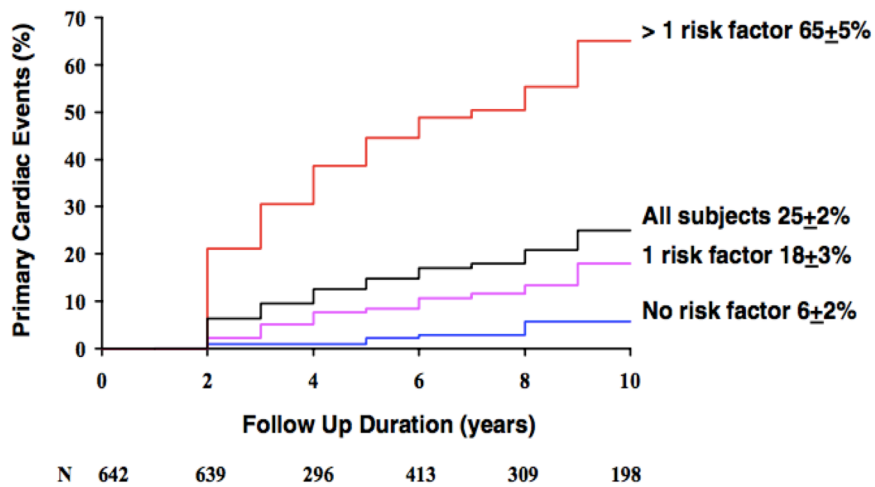

Yếu tố nguy cơ dự báo biến cố tiên phát

- **Tuổi ≥ 30**
- **Hẹp van ĐMC vừa-nhiều**
- **Hở van ĐMC vừa-nhiều**

Tzemos et al. JAMA;2008:300;11:1317-1325.

BIẾN CHỨNG LIÊN QUAN BAV

- Hẹp/hở van ĐMC
- Bệnh lý quai ĐMC: giãn/lóc tách/vỡ/hẹp eo ĐMC
- Viêm NTMNK

BAV – Hẹp chủ

- Thương tổn **thường gặp nhất** trong BAV, lý do phổ biến nhất dẫn đến cần thay van ĐMC.
- Có thể gặp HC từ thời kỳ bào thai hoặc **ở trẻ em**.
- Ở người lớn, **HC tiến triển dần** với sự canxi hoá các lá van, thường xuất hiện từ tuổi 40.
- **Cơ chế HC:**
  - Thoái hoá tương tự van ĐMC 3 lá van
  - Dòng chảy rối/gấp làm thoái hoá nhanh hơn

BAV – Hở chủ

- **Ít gặp hơn HC**
- **Cơ chế:**
  - Sa van
  - Giãn vòng van/gốc ĐMC
  - VNTMNK
- **Tỷ lệ phẫu thuật thay van do HoC nặng ít gặp:**
  - NC Olmstead (47% HoC các mức độ): 3% cần phẫu thuật vì HoC
  - NC Toronto (21% HoC vừa-nhiều): 6% cần PT do HoC nặng có triệu chứng hoặc có suy chức năng TT tiến triển.

BAV – Viêm nội tâm mạc nhiễm khuẩn

- Nghiên cứu cho thấy tần suất thấp
  - NC Olmsted: 2%/năm
  - NC Toronto: 0,3%/năm

Hướng dẫn của AHA không gợi ý dự phòng VNTMNK trừ khi có tiền sử VNTMNK

BAV – Bệnh lý quai ĐMC

- **Do tác động của dòng chảy bất thường**
- **Do bệnh lý của tổ chức liên kết của bản thân thành ĐMC**

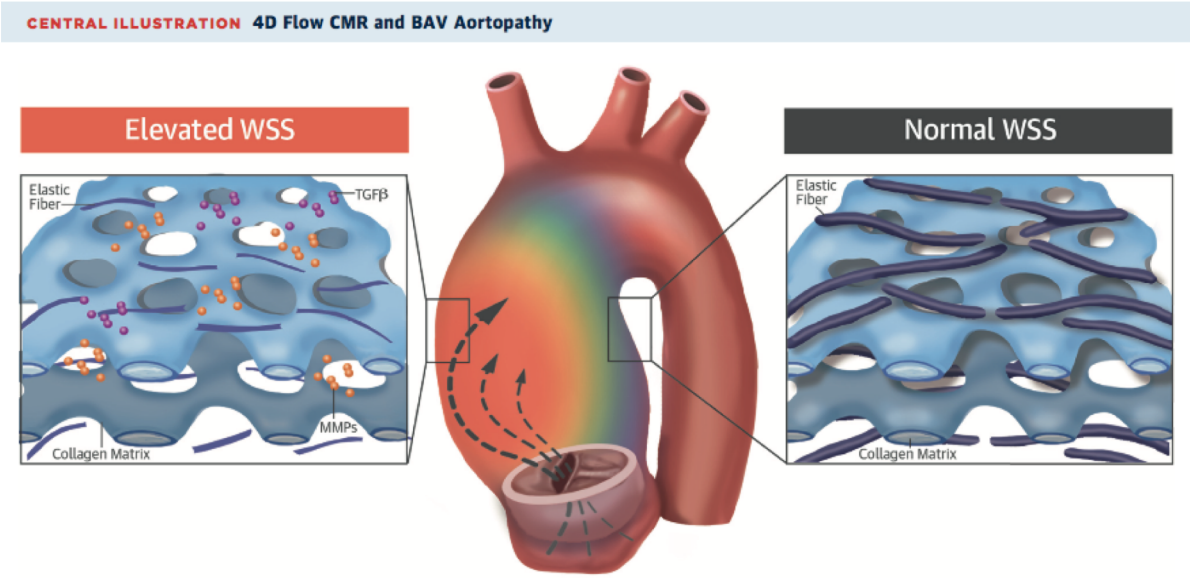

Guzzardi, D.G. et al. J Am Coll Cardiol. 2015; 66(8):892-900.

$$\text{Wall tension} = \frac{\text{Diameter} \times \text{pressure}}{\text{Wall thickness/quality}}.$$

BAV – Bệnh lý quai ĐMC

- ĐMC lên ở người lớn BAV lớn hơn nhóm chứng (độc lập với HA, Vmax ĐMC, thời gian tống máu)
- Trẻ em BAV có kích thước ĐMC lên lớn hơn và giãn nhanh hơn so với nhóm chứng.
- Tần suất giãn ĐMC lên tăng theo tuổi

< 30	30-39	40-49	50-60	>60
56%	74%	85%	91%	88%

Siu et al. J Am Coll Cardiol 2010;55:2789-800.
Tadros et al. CirculaGon 2009;119:880-90.

Tiến triển tự nhiên

- Tốc độ giãn ĐMC trung bình 1 -2 mm/năm
- Tốc độ giãn nhanh hơn nếu có hẹp/hở chủ
- Tốc độ giãn > 5mm/năm hoặc ĐMC > 50mm nguy cơ vỡ hoặc lóc tách cao
- Có thể xảy ra giãn nặng quai ĐMC kể cả khi không có hẹp, hở chủ, đặc biệt ở BN trẻ.

Recommendations for Diagnostic Testing: Routine Follow-Up of Patients With a BAV

Referenced studies that support the recommendations are summarized in Online Data Supplement 18.

COR	LOE	Recommendations
2a	C-LD	1. In patients with BAV and a diameter of the aortic sinuses or ascending aorta of ≥4.0 cm, lifelong serial evaluation of the size and morphology of the aortic sinuses and ascending aorta by echocardiography, CMR, or CT angiography is reasonable, with the examination interval determined by the degree and rate of progression of aortic dilation and by family history.[1–5]
2a	B-NR	2. In patients with a BAV who have undergone AVR, continued lifelong serial interval imaging of the aorta is reasonable if the diameter of the aortic sinuses or ascending aorta is ≥4.0 cm.[6,7]

Otto CM, Nishimura RA, Bonow RO, et al. *Circulation*. 2021;143(5):e35-e71.
doi:10.1161/CIR.0000000000000932

J Thorac Cardiovasc Surg. 2018 August ; 156(2): 473–480. doi:10.1016/j.jtcvs.2017.10.161.

The American Association for Thoracic Surgery consensus guidelines on bicuspid aortic valve–related aortopathy: Executive summary

Khuyến cáo	Class/LOE
Hình ảnh về ĐMC nên được đánh giá, so sánh song song (side-by-side) với hình ảnh lần trước bởi **cùng một kỹ thuật hình ảnh và phương pháp đo lường**	I/C
Theo dõi tiến triển của ĐMC cho cả BN BiAV chưa phẫu thuật và những bệnh nhân đã trải qua AVR, vì các biến chứng ĐMC có thể xảy ra ở những bệnh nhân có BiAV sau phẫu thuật.	I/C
Ở những bệnh nhân có đường kính ĐMC bình thường trên SATN, ĐMC ngực nên được đánh giá lại sau mỗi 3 đến 5 năm.	I/C
Nếu kích thước gốc ĐMC hoặc ĐMC lên **40–49 mm**, nên đánh giá lại ĐMC ngực sau **12 tháng**. Nếu sự **ổn định** được xác nhận, thì có thể thực hiện lặp lại sau mỗi **2 hoặc 3 năm**.	I/C
Nếu ĐMC lên giãn nhiều (gốc hoặc ĐMC lên **50–54 mm**), nên đánh giá lại ĐMC ngực **ít nhất 12 tháng một lần**.	I/C
Nếu ĐMC ngực đo trên SATN **≥ 45 mm chênh lệch > 2 mm** giữa các phương thức (so với đo trên CTA hoặc MRA) thì nên thực hiện theo dõi ĐMC bằng **MRA hoặc CTA**.	I/C

ĐIỀU TRỊ

BAV – Điều trị nội khoa

- Chưa có bằng chứng có thể thay đổi tiến triển tự nhiên.
- Khuyến cáo của AHA:
  - Giãn gốc/ĐMC lên: Chẹn Beta, UCTT AT/UCMC để hạ HA tâm thu tới mức thấp nhất mà BN có khả năng dung nạp.
  - HC/HoC: Kiểm soát huyết áp tích cực.

BAV – Điều trị nội khoa

- Vai trò UCMC/ chẹn ATII trong giảm tiến triển của giãn ĐMC ở BN BAV chưa được khẳng định.
- **Kiểm soát các YTNC gây xơ vữa ĐM** (do làm nhanh thoái hoá van ĐMC).
- Sử dung thuốc giảm cholesterol ở BN trẻ BAV để làm chậm tiến triển tổn thương van ĐMC???

2014 ESC Guidelines on the diagnosis and treatment of aortic diseases

Beta-blockers may be considered in patients with BAV and dilated aortic root >40 mm.	IIb	C
Because of familial occurrence, screening of first-degree relatives should be considered.	IIa	C
In patients with any elastopathy or BAV with dilated aortic root (>40 mm), isometric exercise with a high static load (e.g. weightlifting) is not indicated and should be discouraged.	III	C

European Heart Journal (2014) 35, 2873–2926
doi:10.1093/eurheartj/ehu281

BAV – Can thiệp/phẫu thuật

- Chỉ định can thiệp/phẫu thuậT BAV tương tự bệnh lý của van ĐMC 3 lá van, tuy nhiên có những điểm khác biệt.
- Chỉ định can thiệp HC ở trẻ em khi:
  - HC có triệu chứng
  - HC không triệu chứng với peak to peak gradient > 60mmg
  - peak to peak gradient > 50mmg có kèm theo thay đổi ST-T khi nghỉ hoặc khi gắng sức hoặc BN muốn tham gia các hoạt động thể thao.
- Nếu HC nặng ở trẻ em hoặc người trẻ: ưu tiên nong van qua da (van chưa bị vôi nhiều).

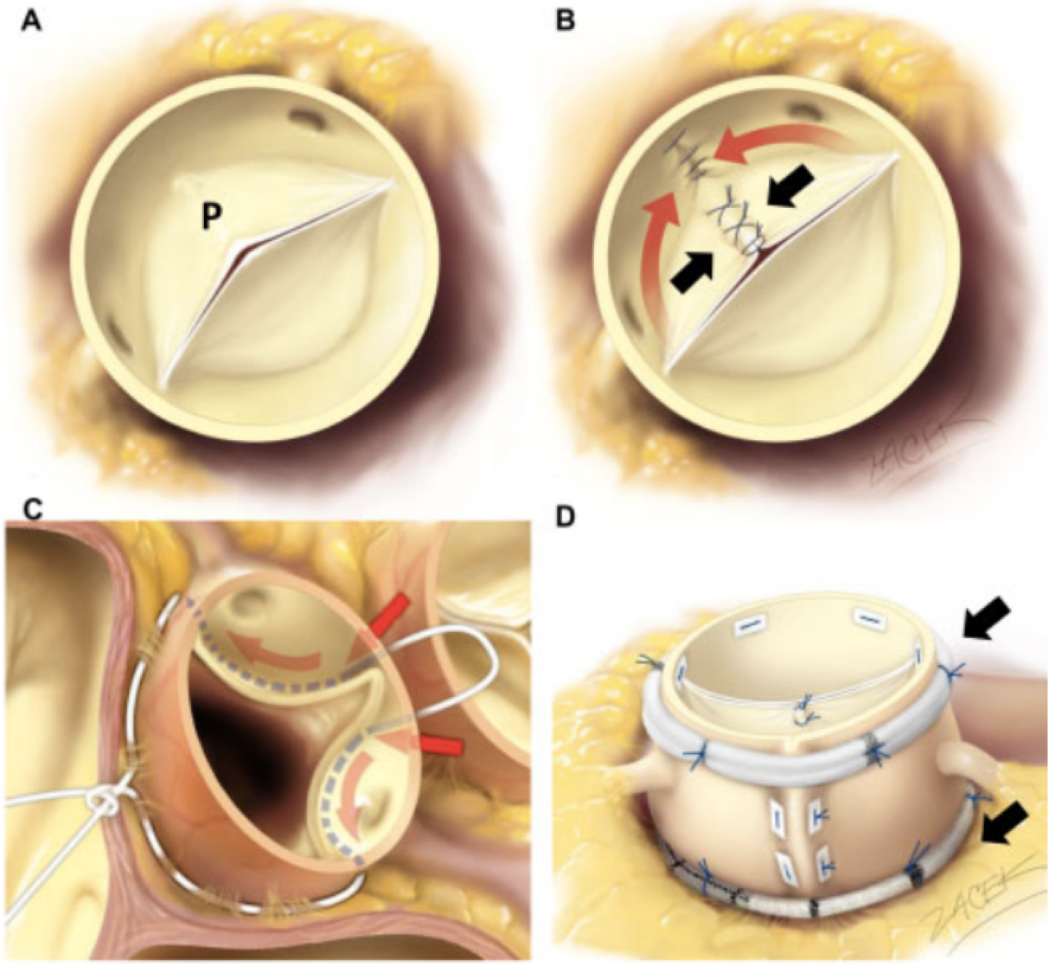

Phẫu thuật sửa van ĐMC do sa van ĐMC gây HoC nhiều ở bệnh nhân BAV.
Ở BN trẻ tiên lượng lâu dài tốt hơn thay van

H.I. Michelena et al.. European Journal of Cardio-Thoracic Surgery 60 (2021) 448–476

In cases of BAV, surgery of the ascending aorta is indicated in case of: • aortic root or ascending aortic diameter >55 mm. • aortic root or ascending aortic diameter >50 mm in the presence of other risk factors.[c] • aortic root or ascending aortic diameter >45 mm when surgical aortic valve replacement is scheduled.	I	C

YT nguy cơ lóc tách:

- **Tiền sử gia đình có lóc tách ĐMC**
- **Tốc độ giãn ĐMC > 5mm/năm**
- **Hẹp eo ĐMC**

European Heart Journal (2014) 35, 2873–2926
doi:10.1093/eurheartj/ehu281

Bệnh ĐMC 2 lá van ở phụ nữ có thai

- Tổn thương có thể tiến triển nhanh và nặng lên trong thời kỳ mang thai (cơ chế chưa được hiểu rõ)

-> nguy cơ biến chứng.

- Mặc dù thai kỳ có thể thành công nhưng việc PT van ĐMC có thể cần thực hiện trong thời kỳ mang thai hoặc sớm sau khi sinh.

JOURNAL OF THE AMERICAN COLLEGE OF CARDIOLOGY
VOL. 76, NO. 9, 2020
© 2020 BY THE AMERICAN COLLEGE OF CARDIOLOGY FOUNDATION
PUBLISHED BY ELSEVIER

Bicuspid Aortic Valve Morphology and Outcomes After Transcatheter Aortic Valve Replacement

Sung-Han Yoon, MD,[a] Won-Keun Kim, MD,[b] Abhijeet Dhoble, MD,[c] Stephan Milhorini Pio, MD,[d]

CONCLUSIONS Outcomes of TAVR in bicuspid aortic stenosis depend on valve morphology. Calcified raphe and excess leaflet calcification were associated with increased risk of procedural complications and midterm mortality. (Bicuspid Aortic Valve Stenosis Transcatheter Aortic Valve Replacement Registry; NCT03836521)
(J Am Coll Cardiol 2020;76:1018–30) © 2020 by the American College of Cardiology Foundation.

KẾT LUẬN

1. **BAV không chỉ là bệnh lý của van ĐMC mà còn kèm theo rối loạn về gen, quai ĐMC…**
2. **Phân loại theo: Lâm sàng/Giải phẫu van ĐMC/Thương tổn quai ĐMC.**
3. **Biến chứng: HHoC/phình, tách quai ĐMC/viêm NTMNK**
4. **BN BAV cần đánh giá nguy cơ biến chứng dựa vào tuổi, mức độ Hẹp/Hở chủ/kích thước quai ĐMC để có kế hoạch theo dõi, điều trị phù hợp**